

**MNOHOČETNÝ MYELOM
AL AMYLOIDOZA
MORBUS PAGET
MENINGEOM
METASTATICKÝ KARCINOM PROSTATY**

využití zobrazovacích metod

¹ Doc. MUDr. Jaroslav Bačovský, CSc.

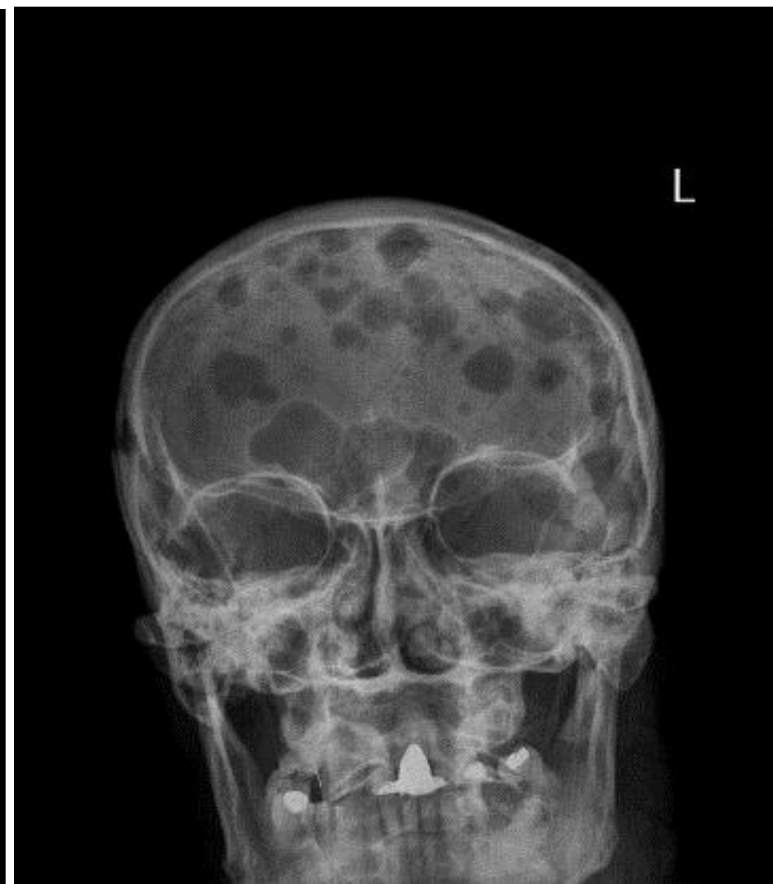
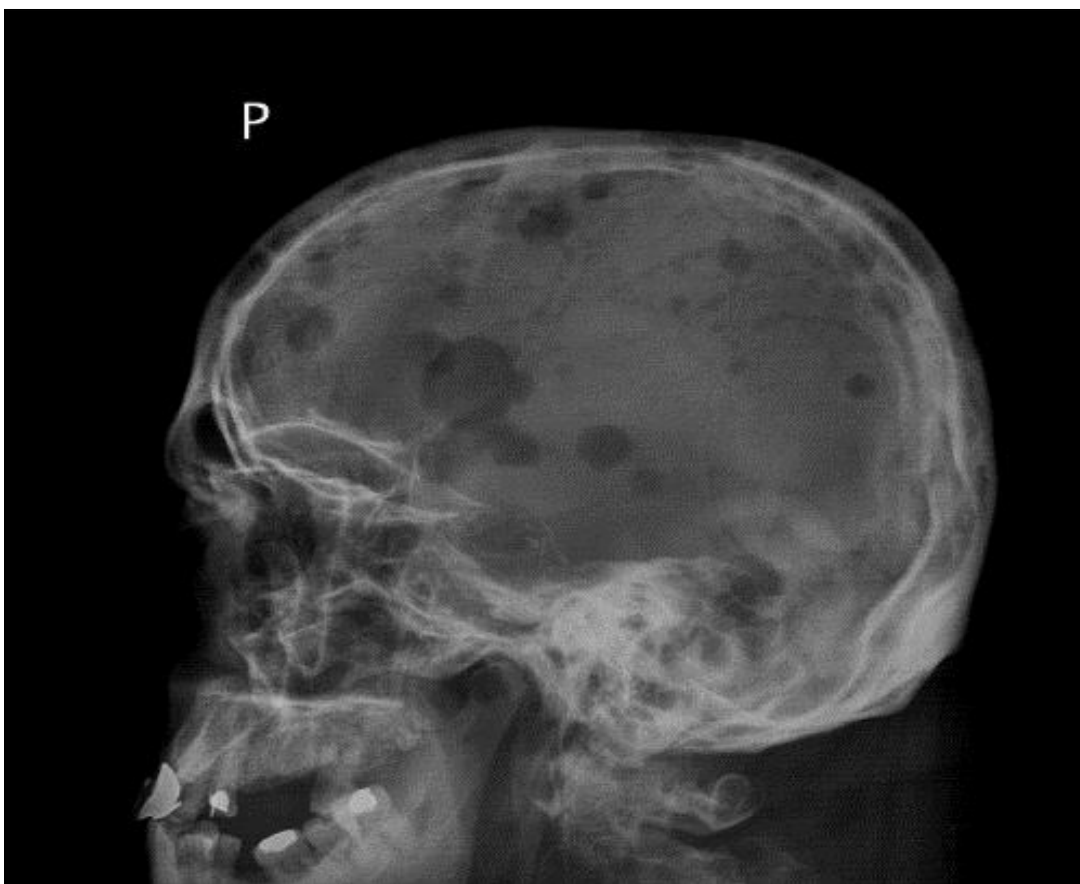
² Doc. MUDr. Miroslav Mysliveček, Ph.D.

³ Prof. MUDr. Miroslav Heřman, PhD.

¹ III. Interní klinika, ² Klinika nukleární medicíny, ³ Radiologická klinika LF a FN Olomouc

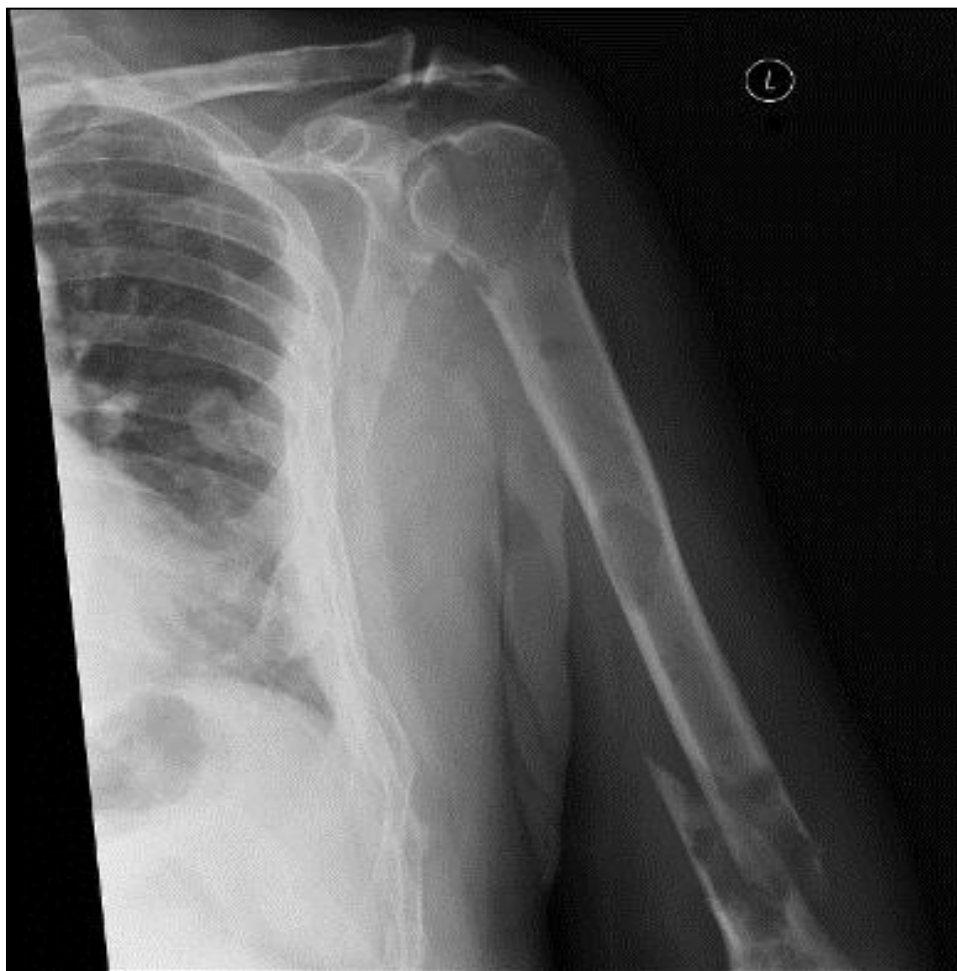Mnohočetný myelom

Snímky lebky. V obou projekcích jsou patrná mnohočetná, ostře ohraničená osteolytická ložiska, která jsou nejlépe patrná na kalvě. Další ložiska jsou přítomna v mandibule. Jde o typický obraz postižení při mnohočetném myelomu. Osteolytická ložiska na kalvě nejsou bolestivá, nehojí se, přetrvávají i v období remise myelomu. V relapsu myelomu přibývají. Pro posouzení progresu myelomu je tedy nutné srovnání s předchozí dokumentací.



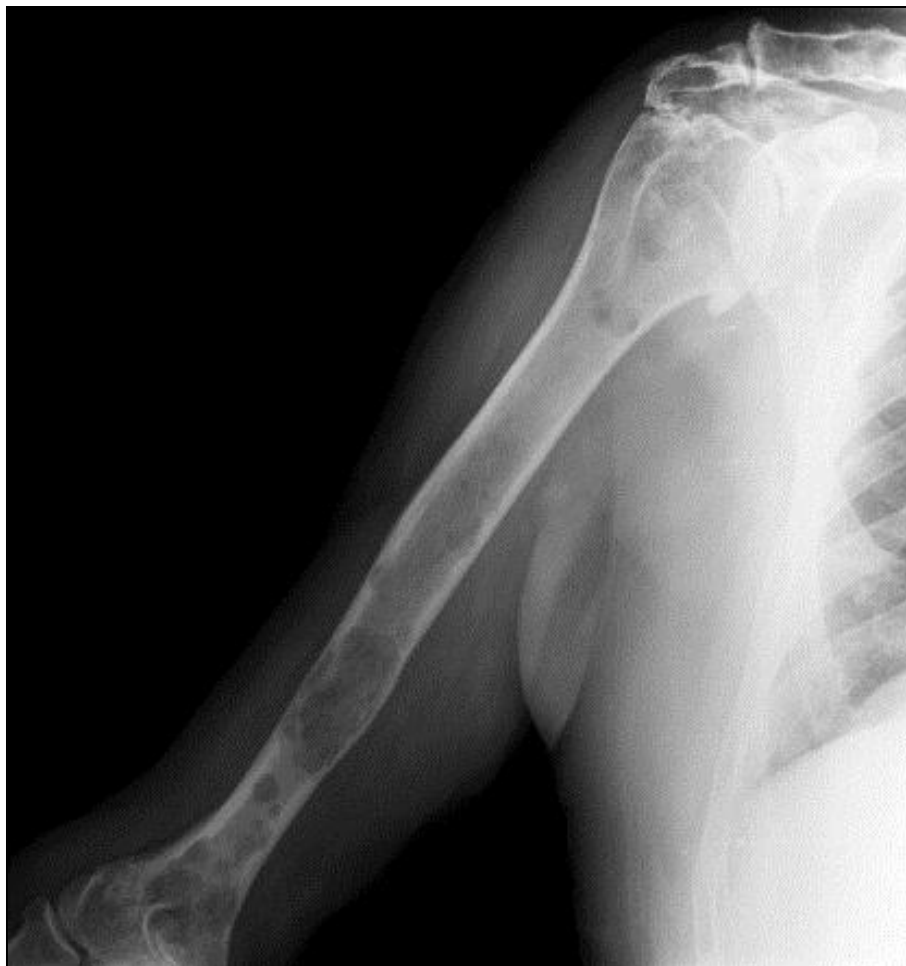Mnohočetný myelom, patologická fraktura humeru

Snímek levého humeru v předozadní projekci. Vícečetná osteolytická ložiska v celém zobrazeném skeletu. V místě největšího z nich v distální třetině diafýzy humeru je přítomna patologická fraktura s dislokací mediálně. Na zachycených částech levostranných žebér je sledovatelných několik kostěných svalků po zhojených frakturách. Léčba patologické fraktury vyžaduje provedení osteosyntézy a fixaci kovovým materiálem. Bez chirurgického výkonu patologická fraktura humeru nikdy nesroste. Součástí léčby je samozřejmě kombinovaná chemoterapie a podávání bisfosfonátů.



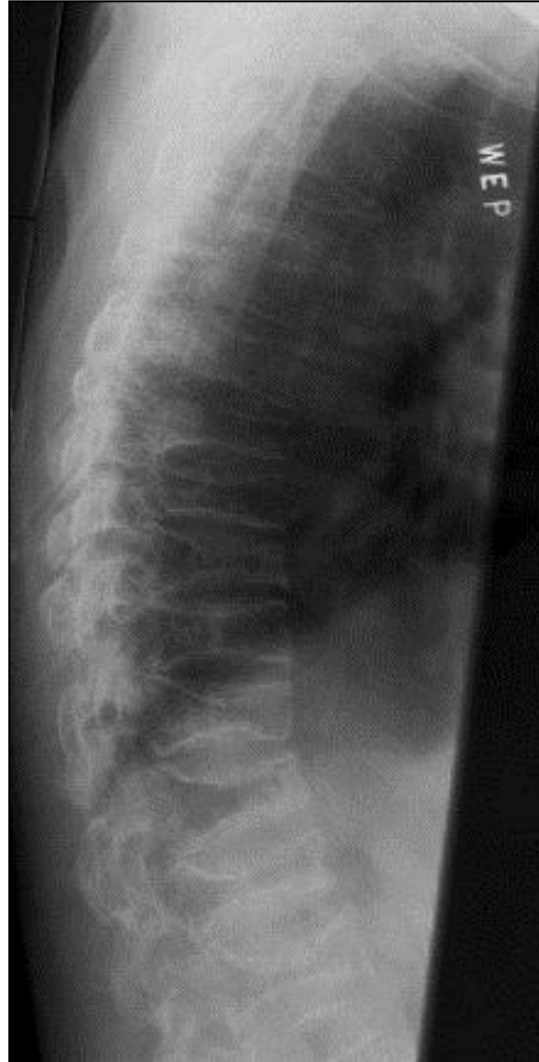Mnohočetný myelom, mnohočetná osteolytická ložiska humeru.

Snímek pravého humeru, předozadní projekce. V humeru, ale i v laterální části klíční kosti a zachycené části lopatky jsou patrná vícečetná osteolytická ložiska s hladkým ostrým ohraničením. Největší, které je uloženo na hranici střední a distální třetiny humeru prostupuje celou šířkou kosti a zřetelně ztenčuje kortikalis. Jde o typický obraz postižení kostí mnohočetným myelomem. V distální části humeru hrozí patologická fraktura. Léčebně přichází v úvahu preventivní fixace. Farmakologicky je indikována léčba bisfosfonáty. Nemocného je třeba informovat aby končetinu nezatěžoval.



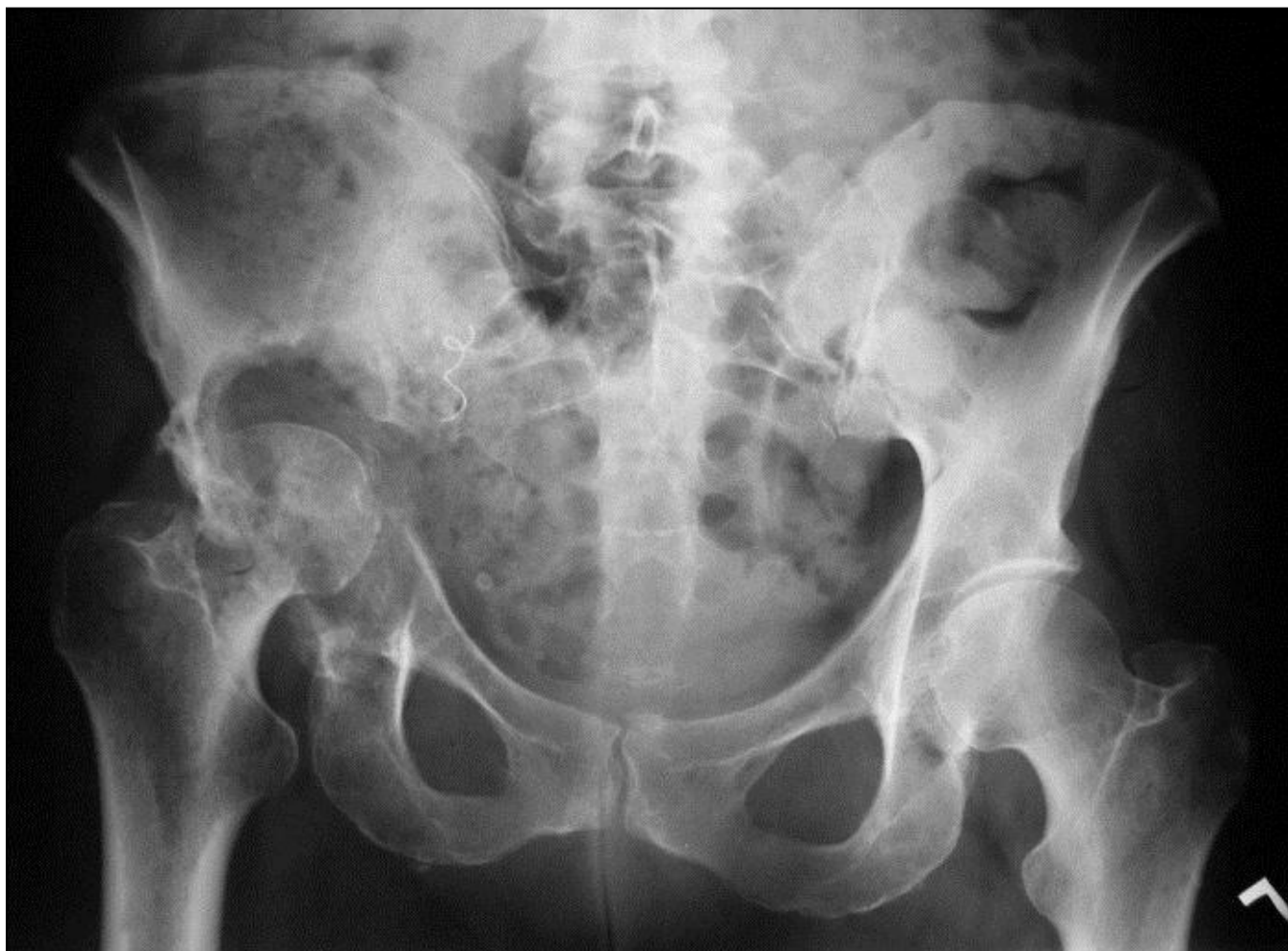Mnohočetný myelom, difúzní osteoporóza skeletu.

nímek hrudní páteře v bočné projekci. Difúzní osteoporóza skeletu, ložiskové změny nejsou patrné. Komprese všech obratlových těl hrudní páteře se snížením jejich výšky zejména ventrálně a ve středních částech. Nalézáme tzv. rybí obratle. Tyto změny jsou důsledkem kostního postižení mnohočetným myelomem. Vhodné je používání korsetu .



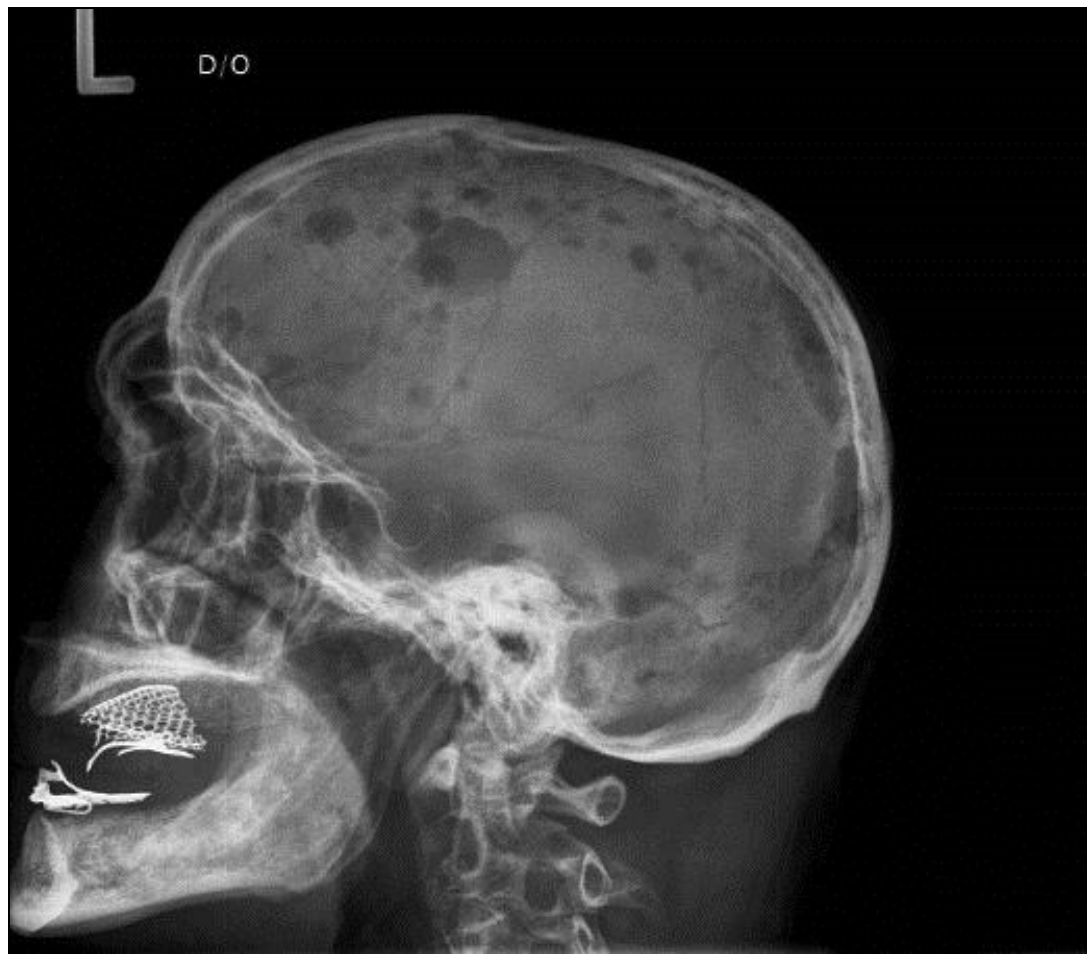
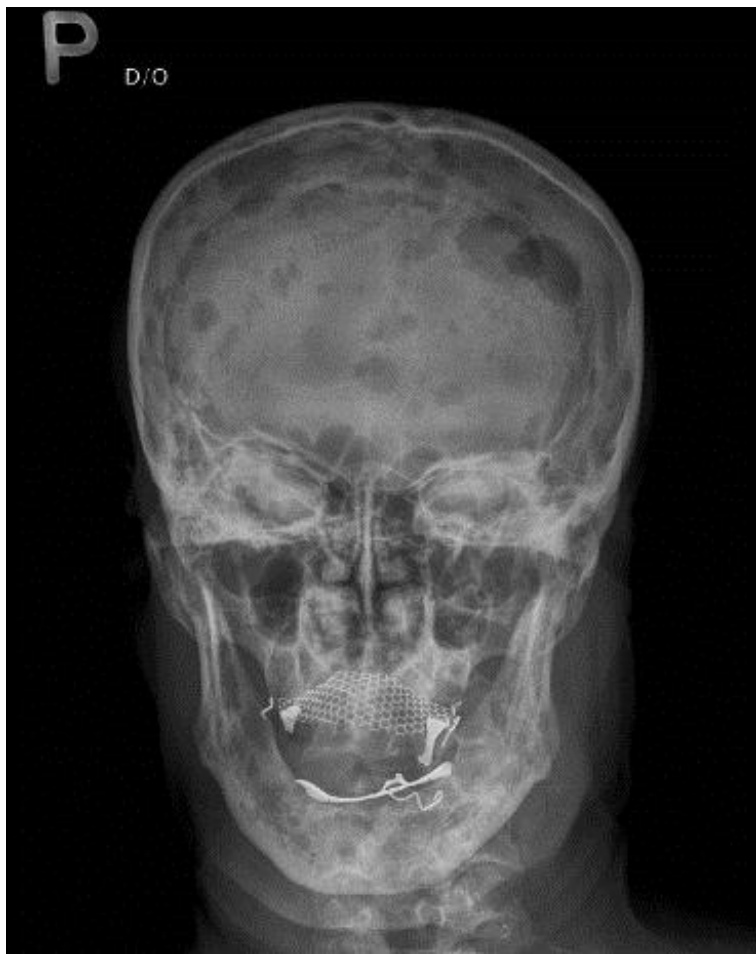Mnohočetný myelom, osteolýza pánve

Snímek pánve. Rozsáhlá osteolýza pánve vycházející z oblasti pravého acetabula. Okraje osteolytického defektu jsou nepravidelné, ale ostře hladce ohraničené. V důsledku osteolýzy došlo ke kraniálnímu posunu femuru o několik centimetrů. Další jednoznačné osteolytické změny nejsou na snímku patrné. Osteolýza byla způsobena mnohočetným myelomem. Kovová spirálka – stav po embolizaci přírodních cév do nádorového ložiska s cílem omezení cévního zásobení .



Mnohočetný myelom

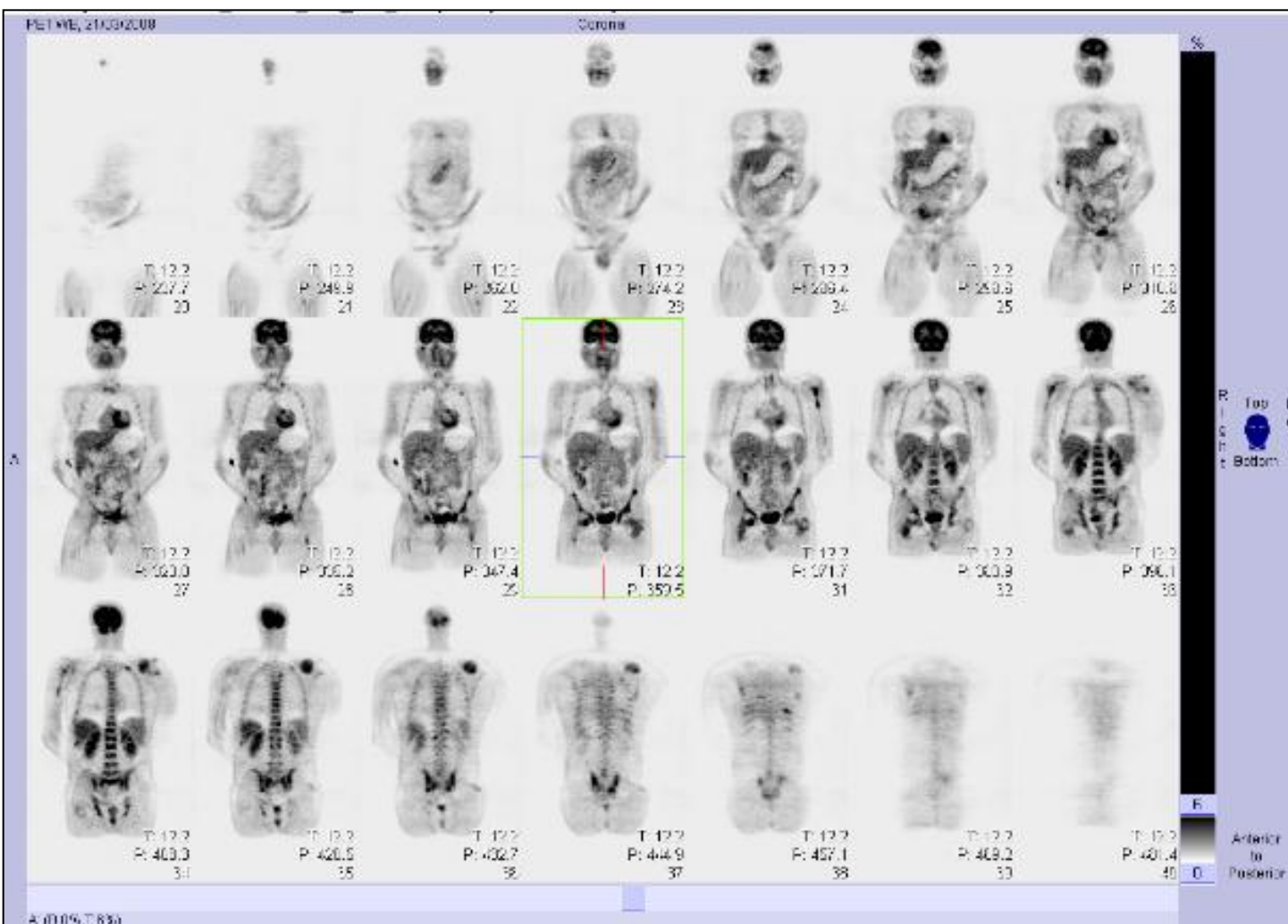
RTG snímky lebky. Vícečetná ostře ohraničená osteolytická ložiska v kalvě zřejmá v předozadní i boční projekci.



Mnohočetný myelom, difúzní a fokální postižení kostní dřeně

¹⁸F-FDG PET – série koronálních řezů. Difúzně zvýšená akumulace FDG v kostní dřeni, vícečetná ložisková akumulace FDG – zejména kalva, proximální humery oboustranně, lopatka vlevo.

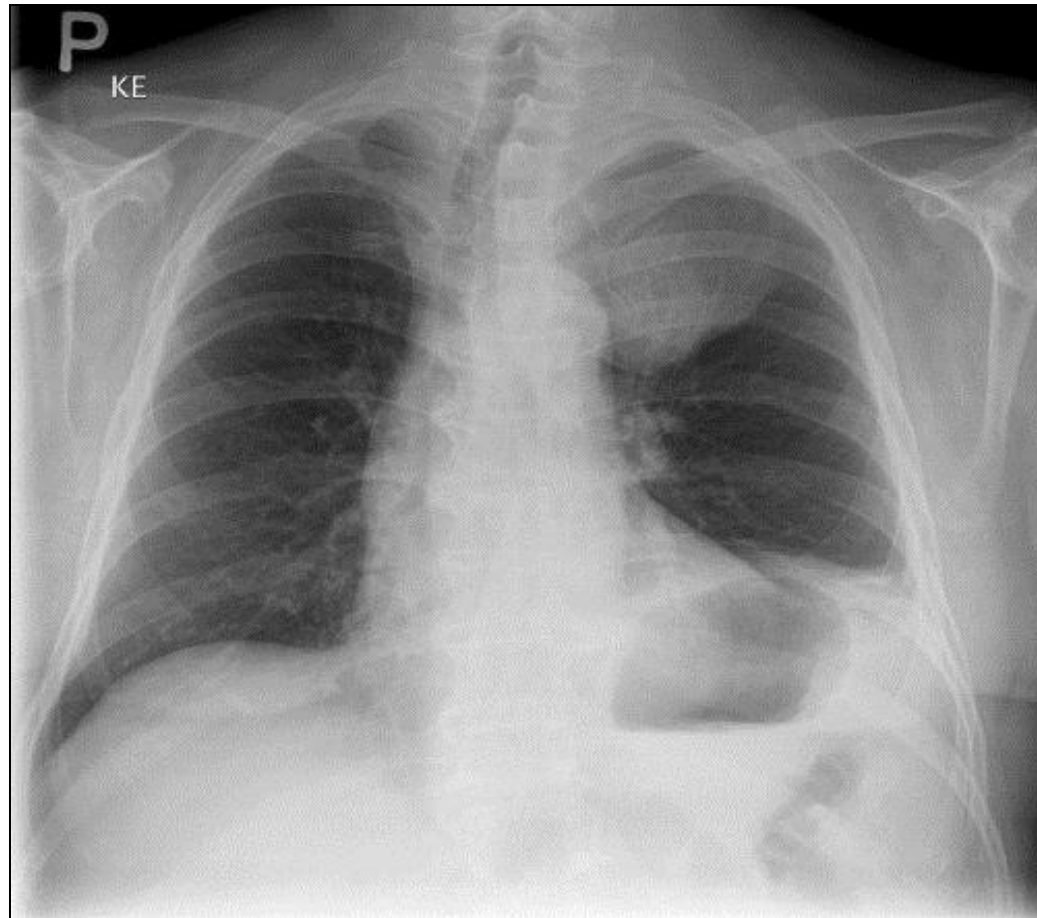
Vyšetření PET-CT zobrazuje vitální nádorovou tkáň a svědčí pro aktivitu onemocnění, které vyžaduje chemoterapeutickou léčbu.



Mnohočetný myelom

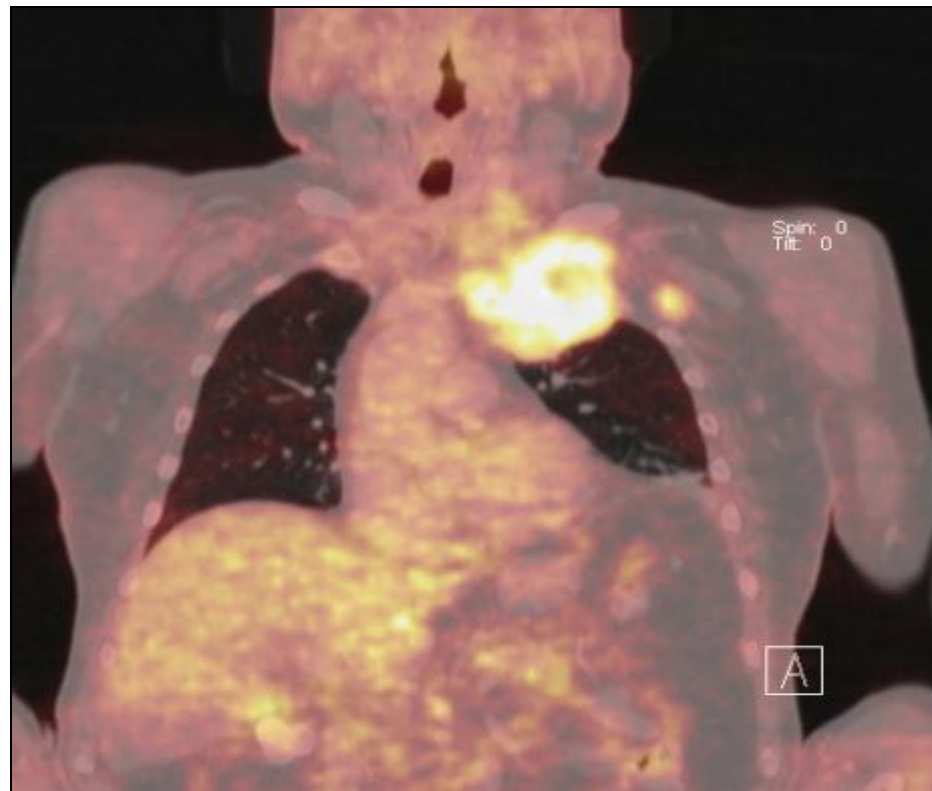
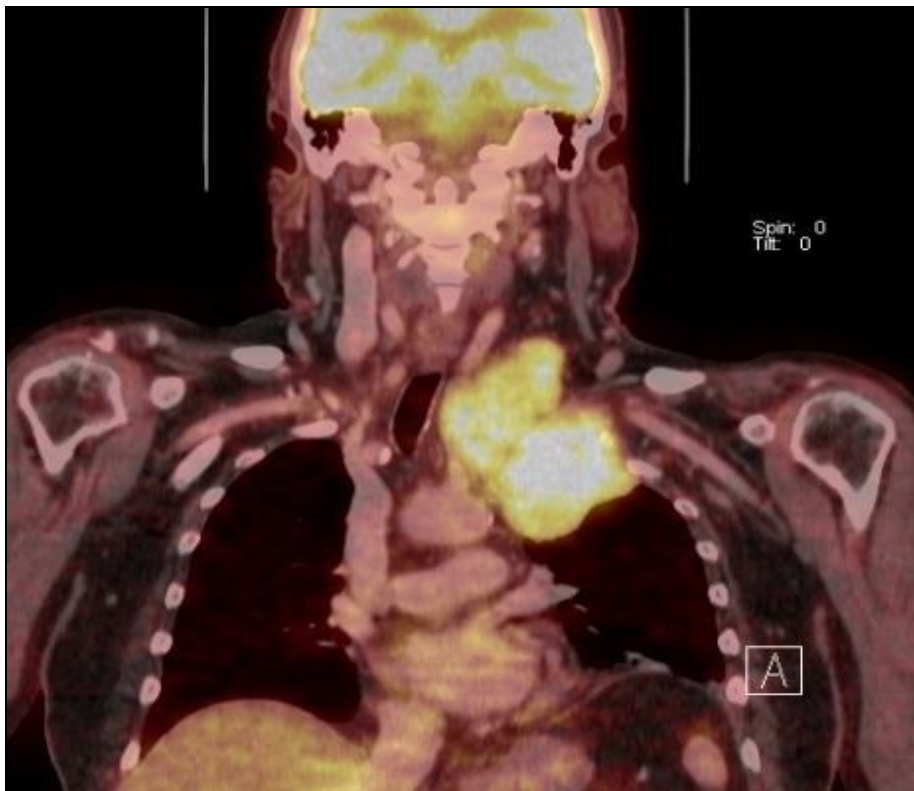
Snímek hrudníku. V kraniální části levé poloviny hrudníku je přítomna okrouhlá, hladce ohraničená expanze, která odtlačuje tracheu i plicní cévy. Jde o extramedulární šíření myelomu. Levá část bránice je vysoko postavená, nad ní jsou patrné plošné konsolidace plíce (ploténkové atelektázy). Pro vyšší postavení bránice svědčí dobře patrná žaludeční bublina. Vysoké postavení bránice vlevo je zřejmě způsobeno parézou nervus phrenicus na levé straně, který je stlačen ve svém průběhu mediastinem.

V diferenciální diagnostice byl zprvu zvažován bronchogenní karcinom. Nemocný byl silný kuřák. Bronchoskopické vyšetření bylo negativní. Definitivní diagnózu myelomu přinesla až transtorakální punkce.



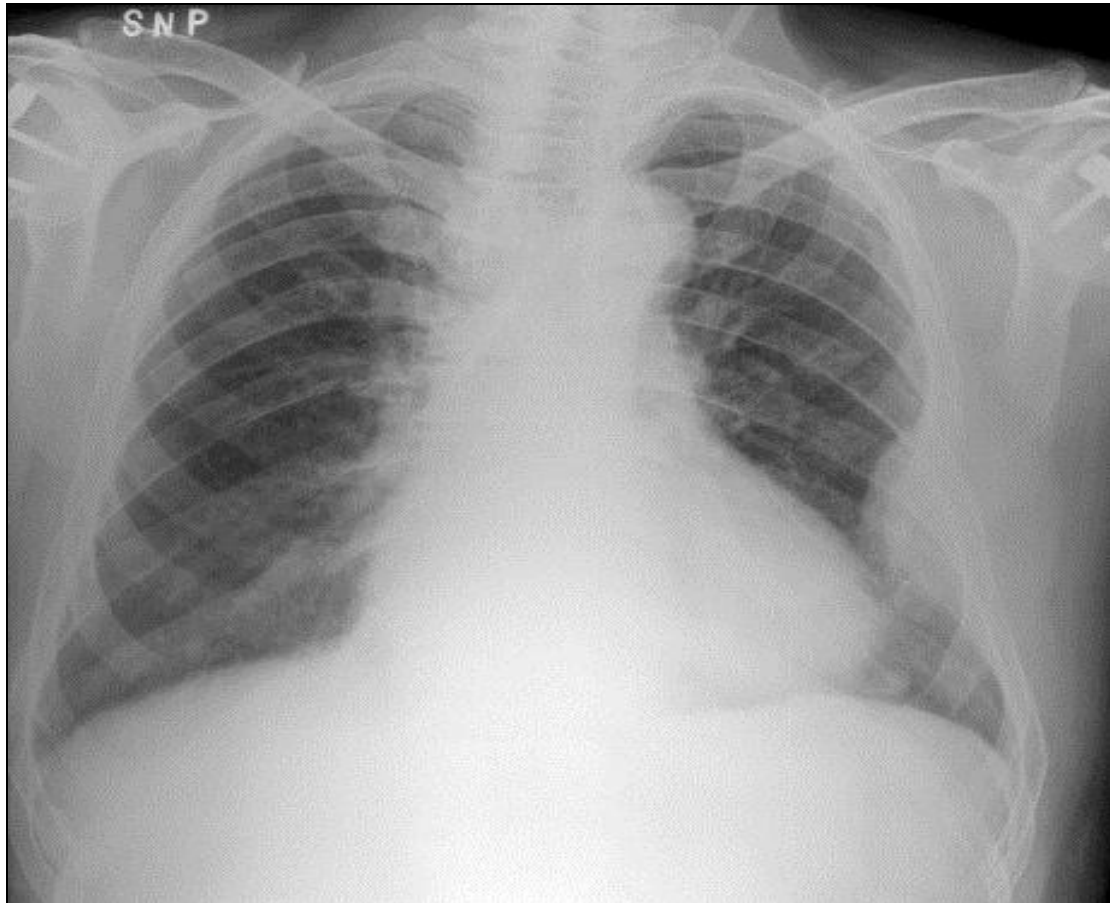
Mnohočetný myelom

18F- FDG PET/CT vyšetření, koronální řezy – fúze obrazů PET a CT. Zvýšená akumulace 18F-FDG v objemné měkkotkáňové masě nepravidelného tvaru v apexu levé plíce zasahující supraklavikulárně. Na CT centrálně v masě ložisko, které je na PET fotopenické - centrální nekróza? Osteolýza vetrálního konce 1. žebra vlevo. Nelze rozhodnout, zda ložisko vychází z 1. žebra vlevo nebo z plíce. Při vyšetření dále zjištěn hypermetabolismus glukózy ve dvou lymfatických uzlinách infraklavikulárně laterálně vlevo. Fluidothorax vlevo. PET-CT vyšetření prokázalo viabilní nádorovou tkáň s útlakem trachey. Intenzivní terapie s bortezomibem a dexametazoem vedla k rychlé regresi tumoru a dlouhodobé remisi onemocnění.



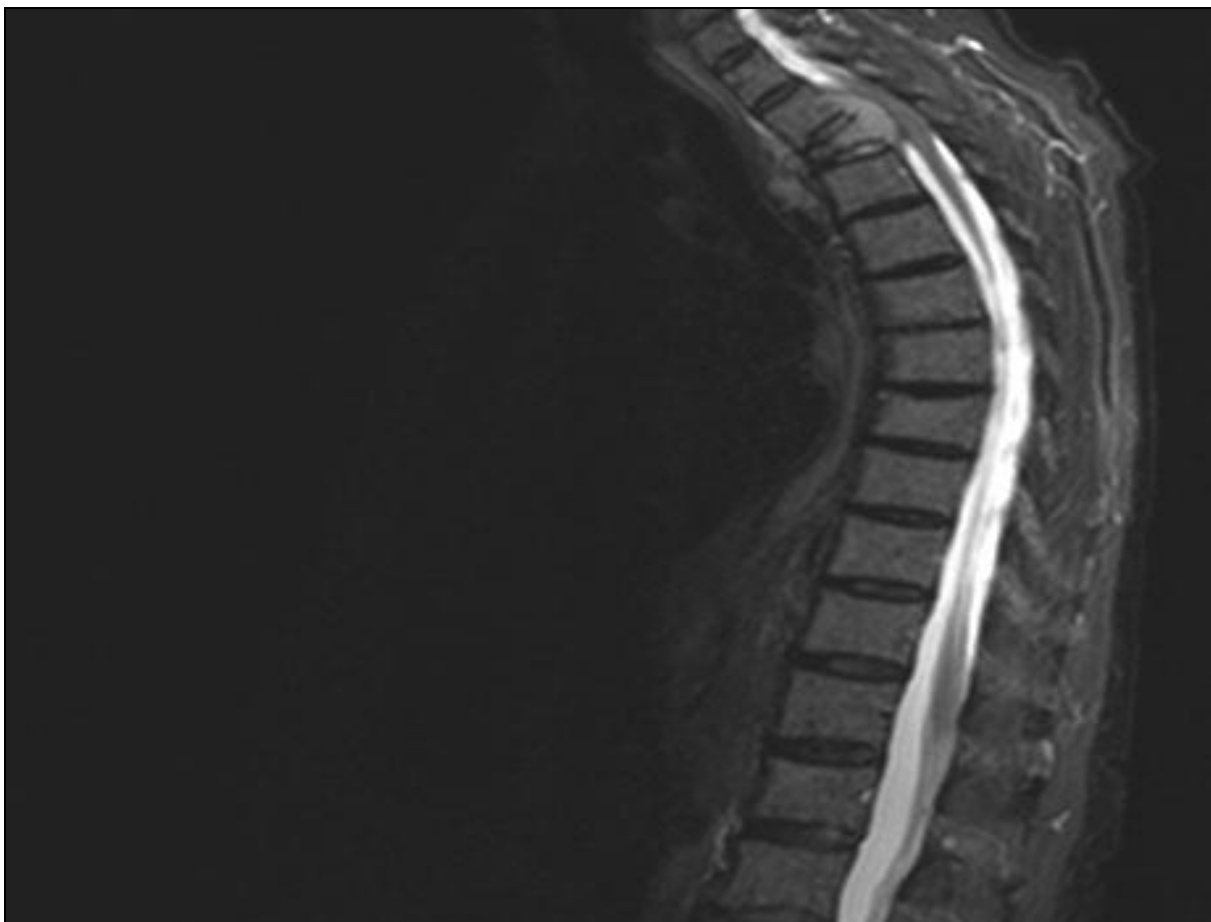
Mnohočetný myelom

Snímek hrudníku. Osteolýza laterální části 6. žebra vlevo v délce několika cm. Z této oblasti vychází měkkotkáňová, hladce ohraničená expanze, která se vyklenuje intrathorakálně i extrathorakálně. Odpovídá extramedulárnímu šíření myelomových mas. Srdeční stín je rozšířen v oblasti levé komory, rozšířené cévy v kranálních částech plic jsou obrazem městnání v malém oběhu. Přes levou v. jugularis je zaveden centrální žilní katétr, jehož hrot je uložen v předpokládané lokalizaci horní duté žíly. Pouze okrajově je zachycen kovový fixační materiál v proximálních částech obou humerů. Extramedulární šíření myelomu je znakem nepříznivé prognózy a častěji se s ním setkáváme v relapsu onemocnění.



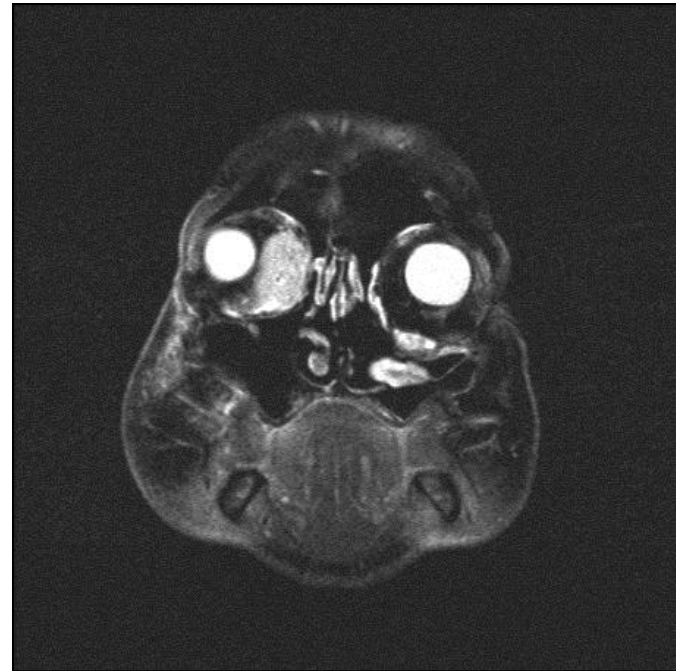
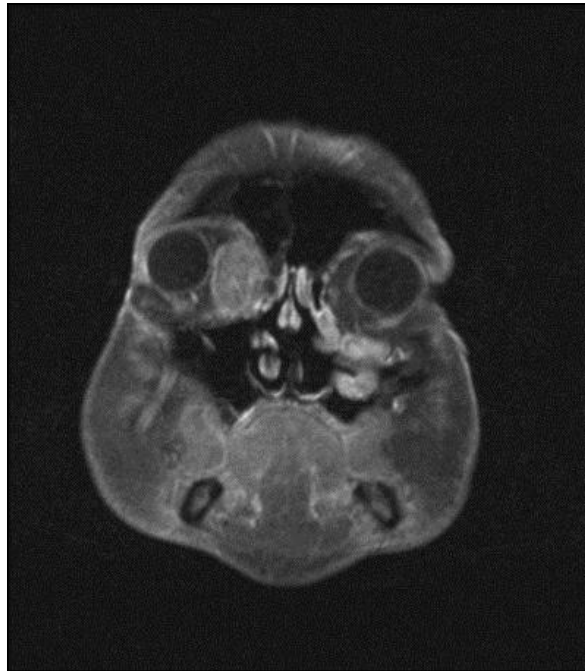
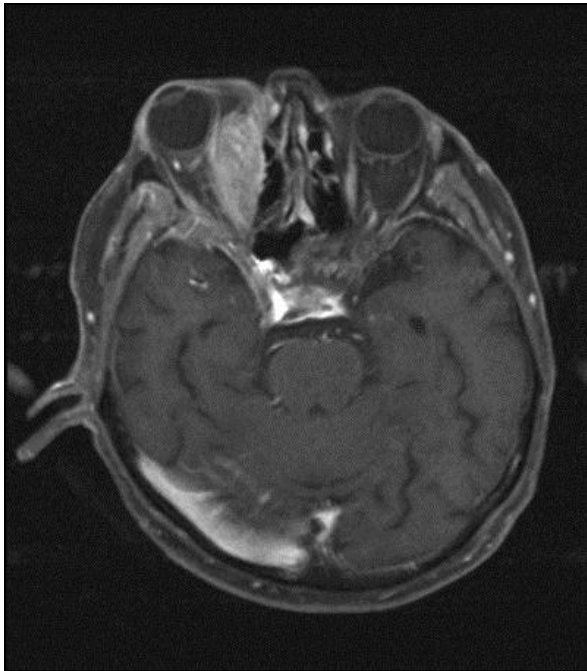
Mnohočetný myelom, postižení obratle s extraoseálním šířením

MR hrudní páteře, T2-vážená sekvence v sagitální rovině. Výrazná komprese obratlového těla Th 4 se změnou intenzity jeho signálu. Z dorzální části těla se do páteřního kanálu vyklenuje hladce ostře ohraničená masa, která stlačuje míchu. Mícha nemá změněnou intenzitu signálu. Šlo o postižení obratle myelomem a jeho extraoseální šíření. Útlak míchy je snad nejzávažnější komplikací, která ohrožuje pacienta ochrnutím končetin. Při podezření na útlak míchy je indikováno okamžité provedení magnetické rezonance, která je metodou volby. Nutná je okamžitá konzultace neurochirurga a rychlá dekomprese buď operační cestou nebo vysokodávkovaným kortikoidem a radioterapií. Myelom je radiosenzitivní a dobře reaguje na kortikoidy.



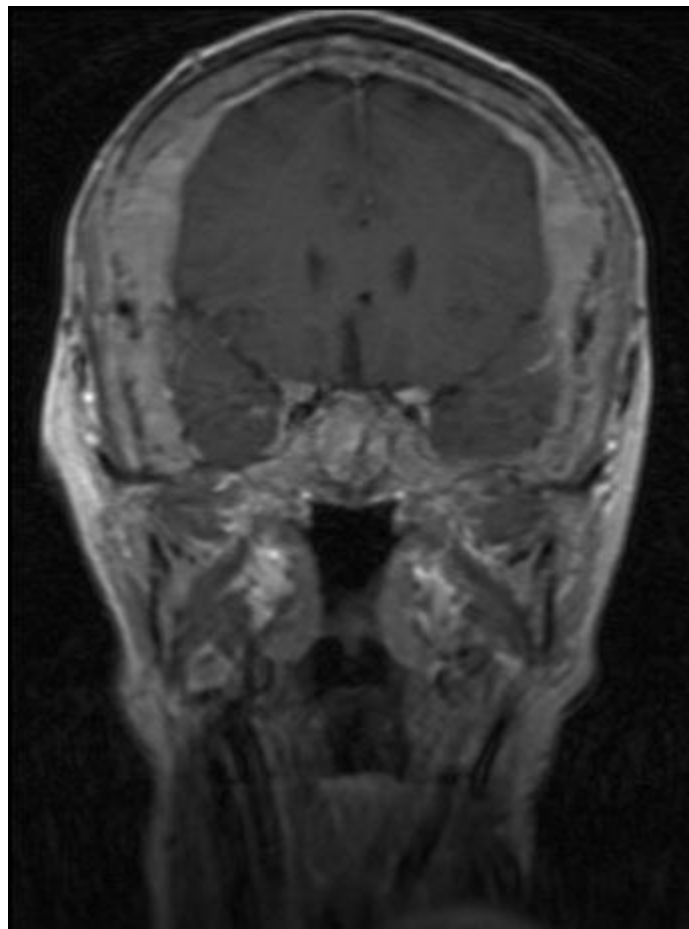
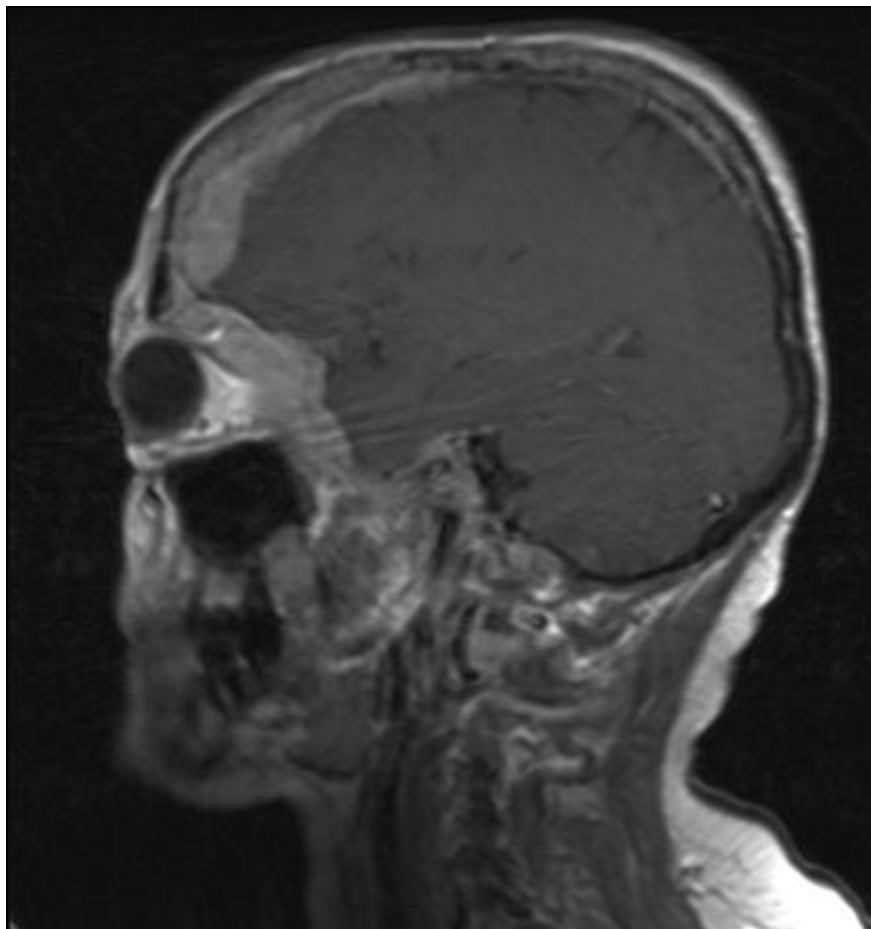
Mnohočetný myelom

MR vyšetření orbit, T2-vážená sekvence s potlačením signálu tuku v koronální rovině (obr.3), T1-vážená sekvence s potlačením signálu tuku v koronální rovině (obr.2), T1-vážená sekvence s potlačením signálu tuku v koronální rovině po intravenózní aplikaci kontrastní látky (obr. 1). Na všech sekvencích je v pravé orbitě patrný expanzivně se chovající útvar, ostře hladce ohraničený, který je uložený mediálně. Odtlačuje okohybné svaly laterálně a způsobuje exoftalmus. Ohraničené zesílení sliznice v levém maxilárním sinu. Peroperačně bylo prokázáno, že útvar v orbitě odpovídá myelomové mase. Podstatnou část nádorového ložiska se podařilo operačně odstranit, navázala kombinovaná chemoterapie CTD s dosažením velmi dobré parciální remise myelomu.



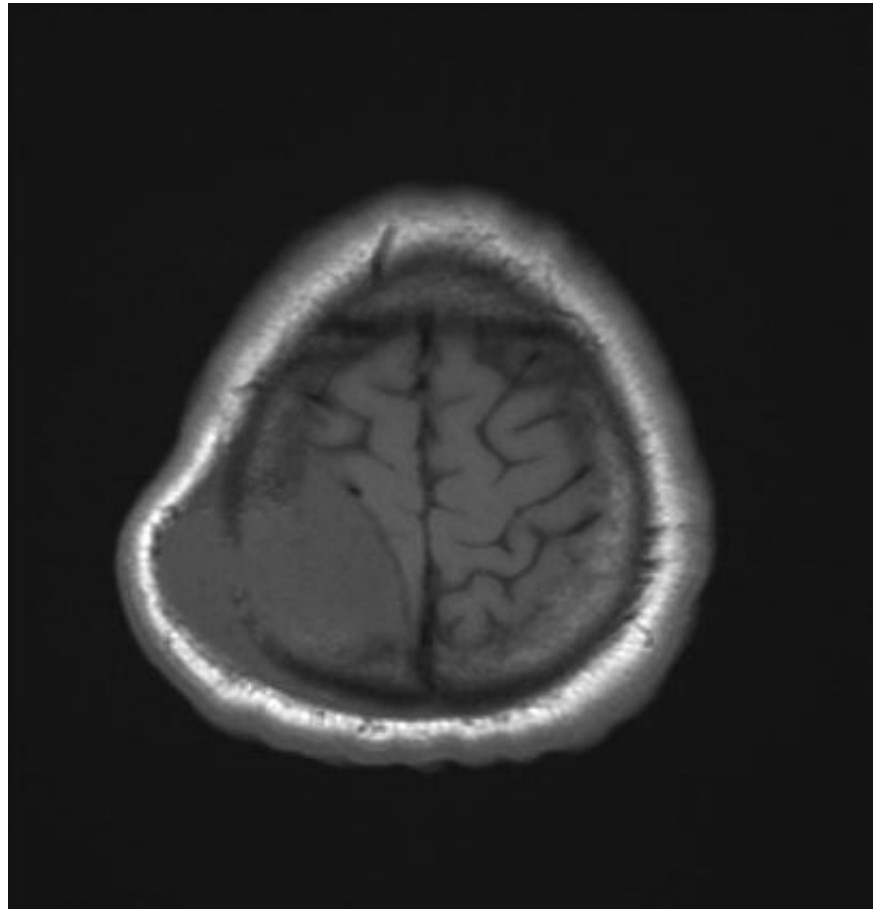
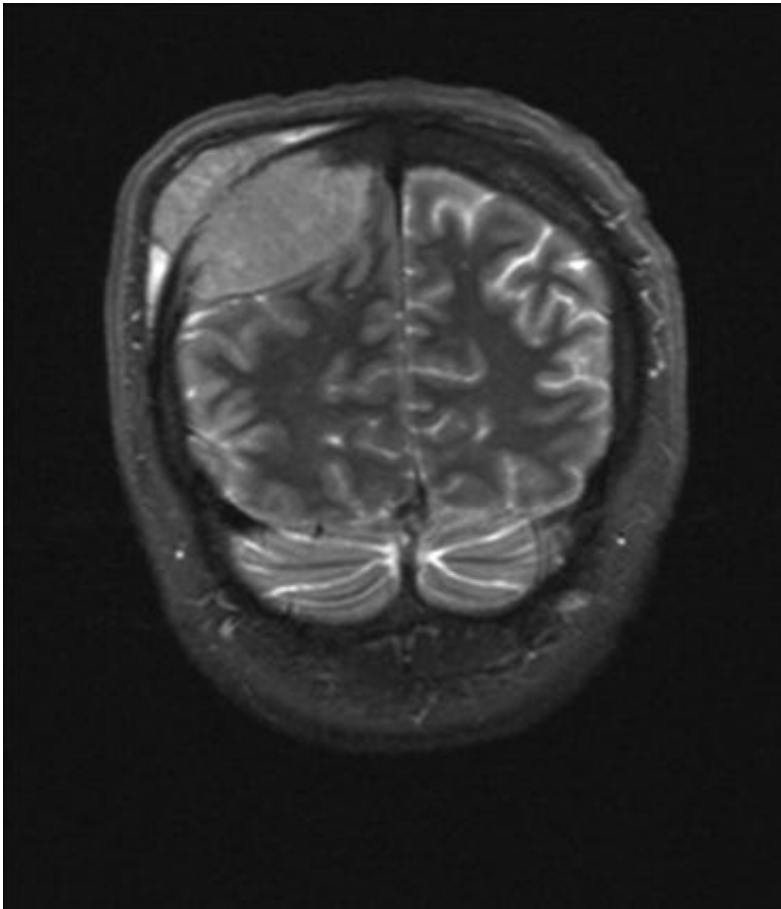
Mnohočetný myelom, infiltrace mening.

MR vyšetření mozku, T1-vážené sekvence po intravenózní aplikaci kontrastní látky v koronární (2) a sagitální rovině (1). Oboustranně frontálně a temporálně jsou patrné podél kalvy se šířící masy, které se homogenně nasatily podanou kontrastní látkou. Tyto masy stlačují přilehlé části mozku, vzhledem k oboustrannému, relativně symetrickému postižení není přítomen posun struktur střední čáry. Šlo o infiltraci mening myelomovými hmotami. Infiltrace mening u myelomu není častá a setkáváme se s ní až v terminálních fázích onemocnění.



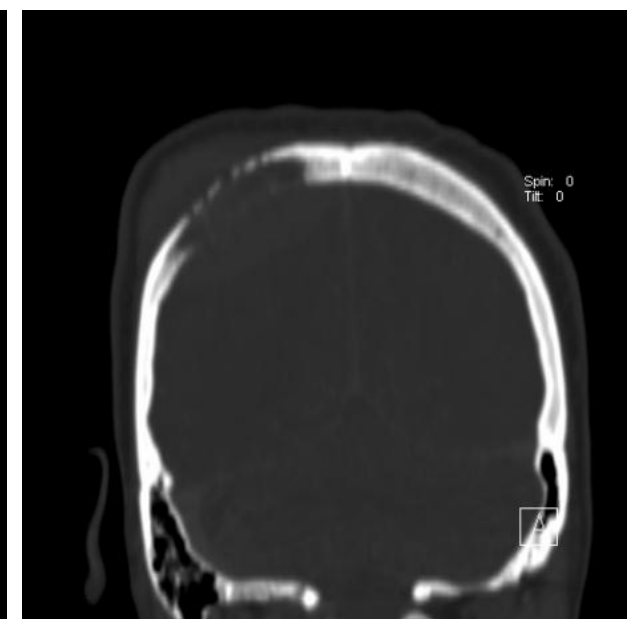
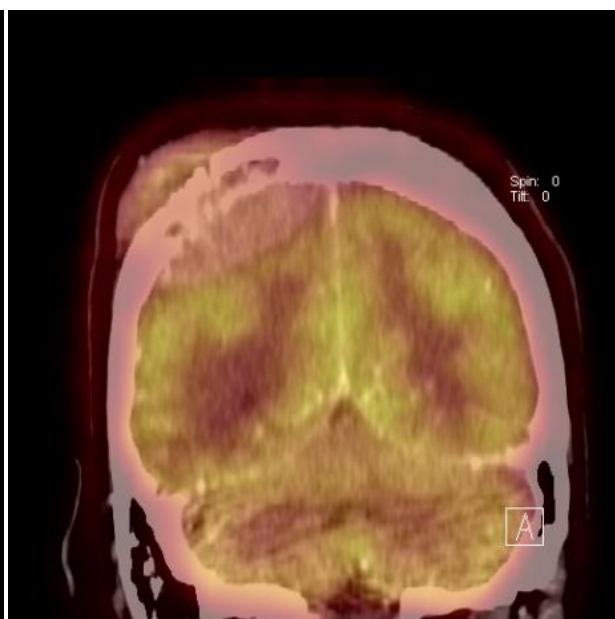
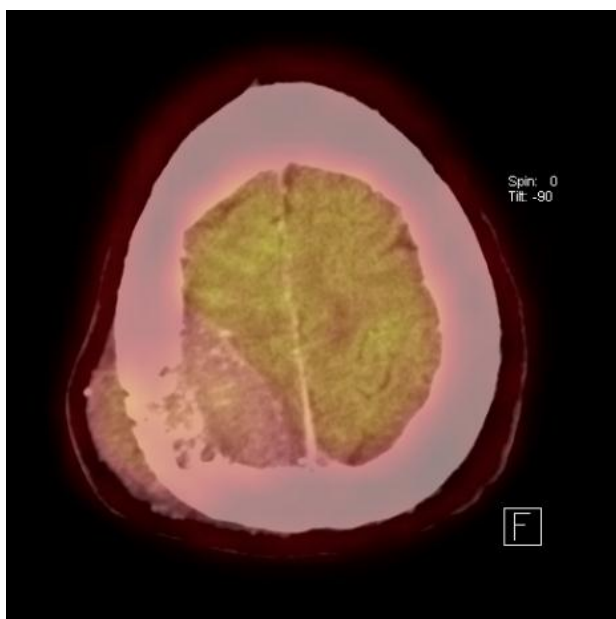Mnohočetný myelom, extraoseální šíření

MR vyšetření mozku, T2-vážená sekvence s potlačením signálu tuku v koronární rovině (1), T1-vážená sekvence v axiální rovině (2). Parietálně vpravo je přítomna expanze vycházející z diploe parietální kosti a šířící se z ní intrakraniálně i extrakraniálně. Od okolí je hladce ostře ohraničená. Lamina interna postižené části kosti je zcela destruována, lamina externa je porušena částečně. Šlo o extraoseální šíření. Onemocnění si vyžádalo intenzivní chemoterapii a ložiskovou radioterapii a zařazení k autologní transplantaci periferních kmenových buněk.



Mnohočetný myelom, extraoseální šíření

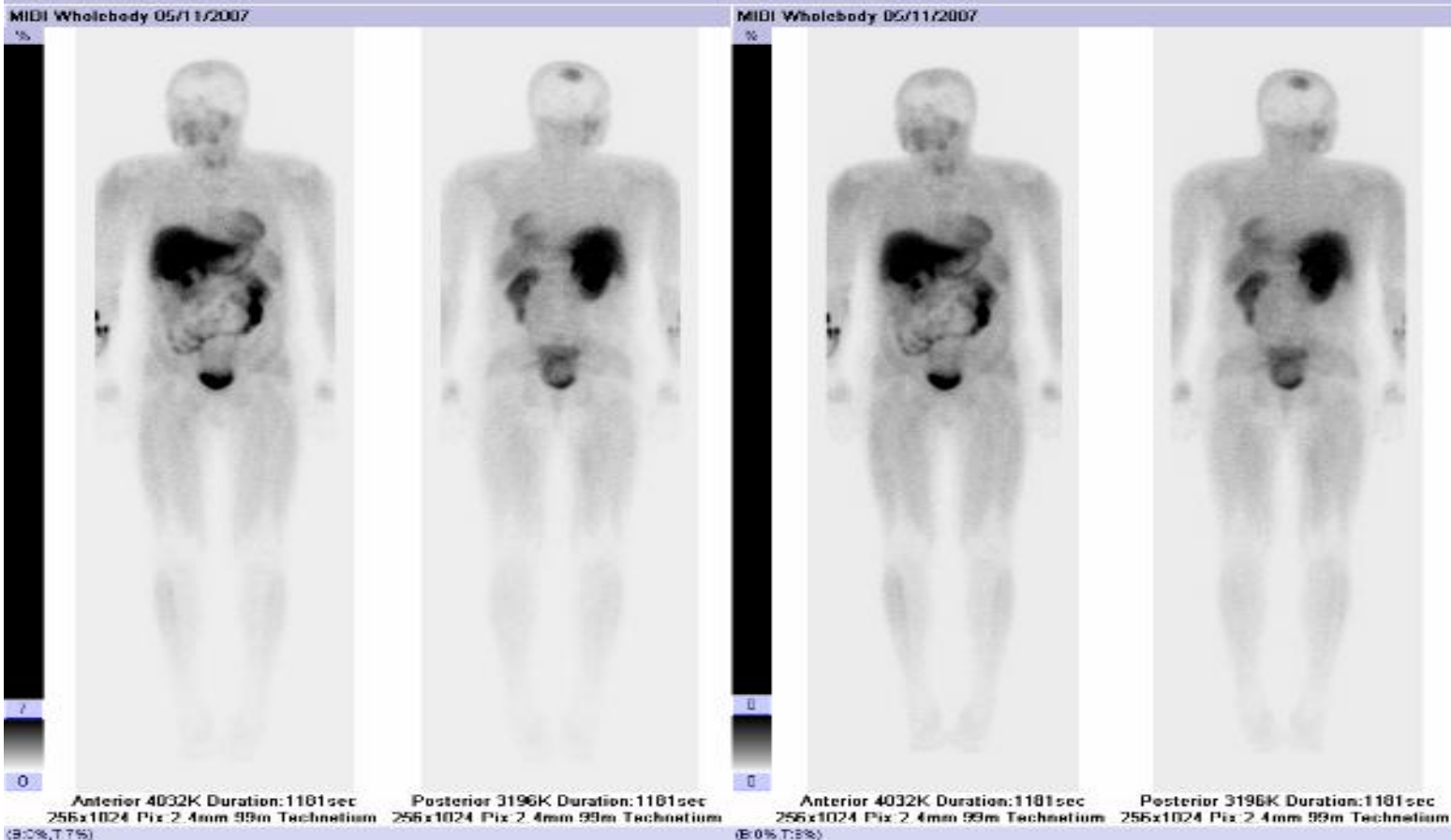
18F-FDG PET/CT. Vlevo a uprostřed fúze PET a CT – transverzální a koronární řez, vpravo CT koronární řez. Zvýšená akumulace FDG v osteolytickém ložisku parietálně vpravo s propagací extrakraniálně i intrakraniálně s kompresí mozkové tkáně. Heparmetabolismus glukozy v mozkové tkáni činí odlišení fyziologického nálezu od nádorové tkáně obtížnější. V tomto případě je ale nádorové ložiisko velké a na CT je zřetelné porušení skeletu kalvy. Onemocnění si vyžádalo intenzivní chemoterapii, ložiskovou radioterapii a zařazení k autologní transplantaci periferních kmenových buněk.



Mnohočetný myelom, fokální postižení skeletu

^{99m}Tc -MIBI scintigrafie. Na celotělových planárních scintigramech v přední a zadní projekci jsou patrná dvě ložiska patologické akumulace ^{99m}Tc -MIBI lokalizovaná v kalvě a sakrálně. Kostní dřeň jinak bez známek aktivního nádorového procesu.

MIBI scintigrafie umožňuje detekci viabilní nádorové tkáně u mnohočetného myelomu a je indikována zvláště v situacích, kdy je PET-CT vyšetření nedostupné. V oblasti kalvy dobře zobrazí nádorová ložiska. ^{99m}Tc -MIBI neinterferuje s metabolismem v mozku.

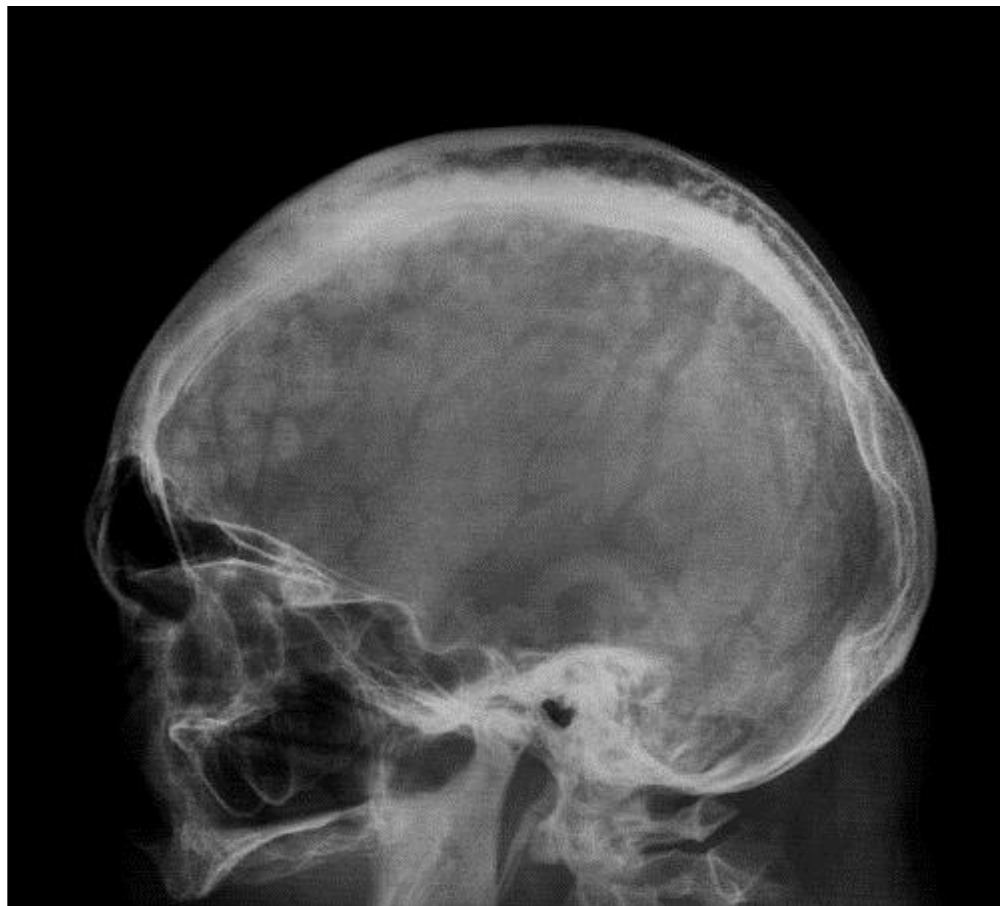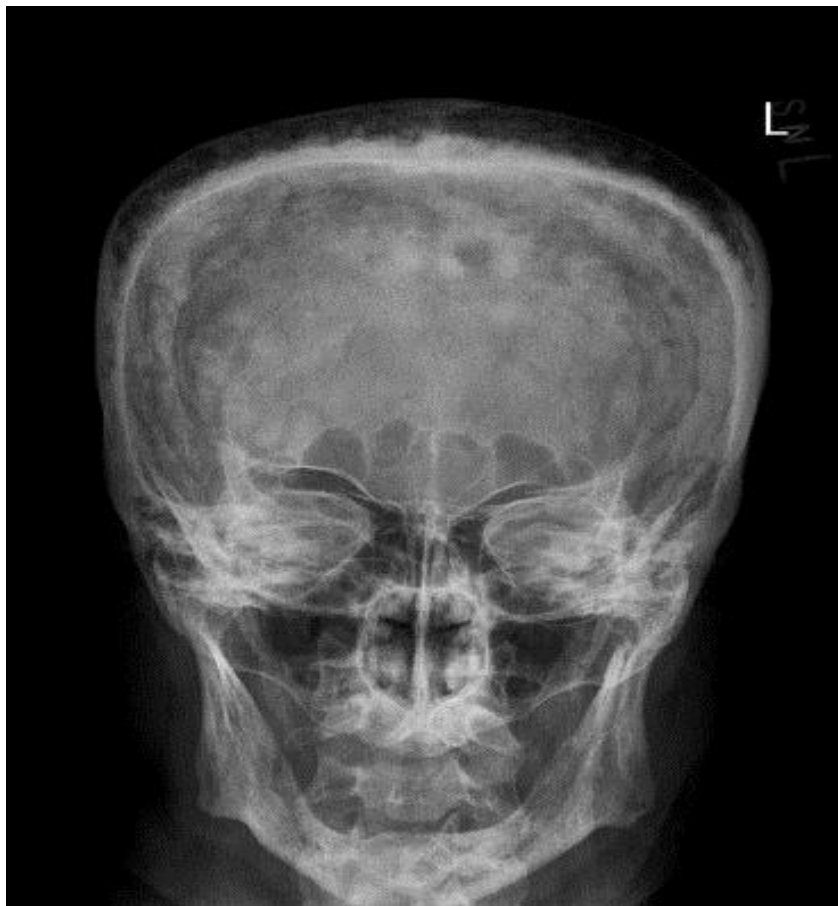


Pagetova choroba

Snímky lebky. Relativně pravidelné zesílení diploe kalvy, která má chomáčovitou strukturu s nepravidelnými mapovitě rozloženými projasněními. Jde o typický obraz .

Vysoký stupeň osteoklastické aktivity, převyšuje aktivitu osteoblastů. Klasickým příznakem onemocnění je syndrom malého klobouku.

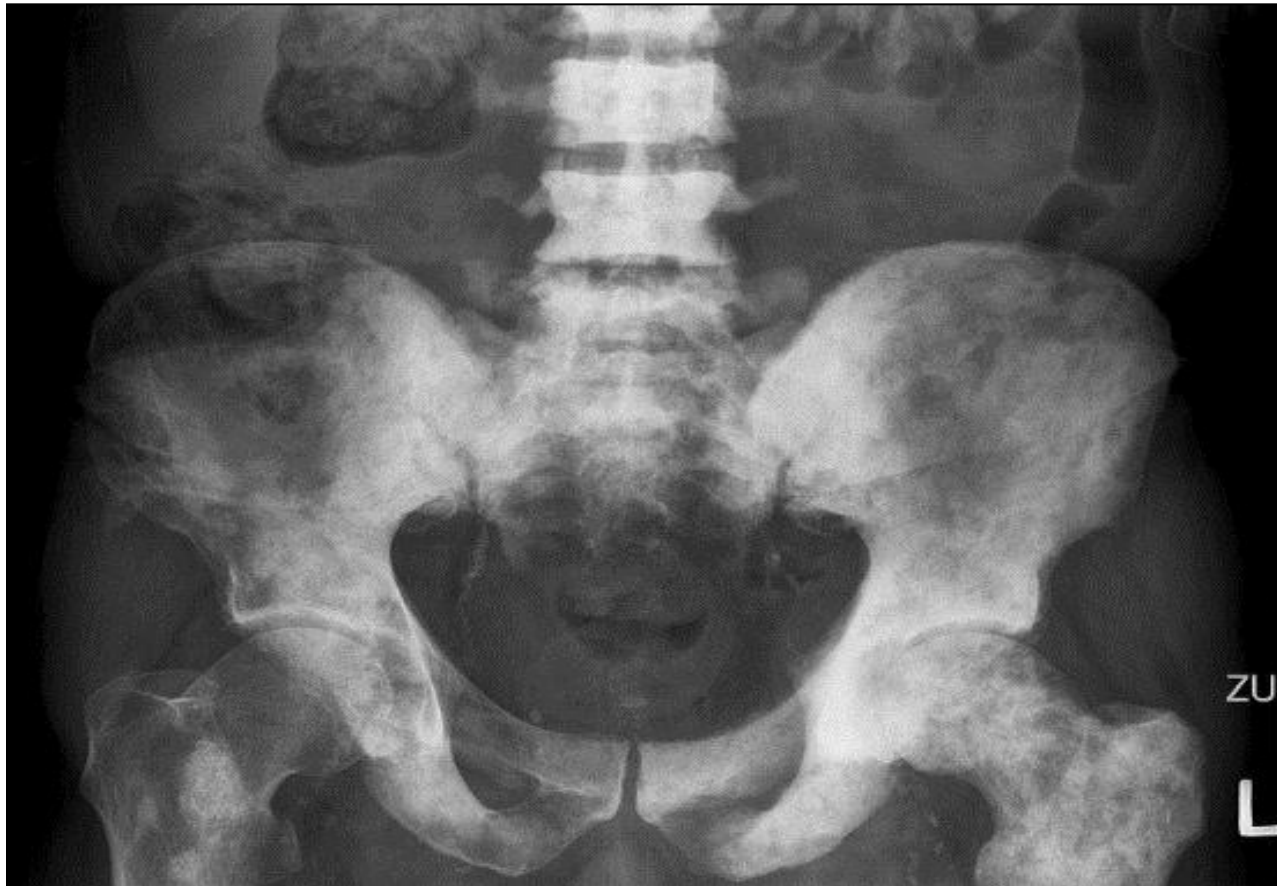Lékem volby jsou bisfosfonáty , které inhibují kostní resorpci.



Karcinom prostaty, osteosklerotické metastázy ve skeletu .

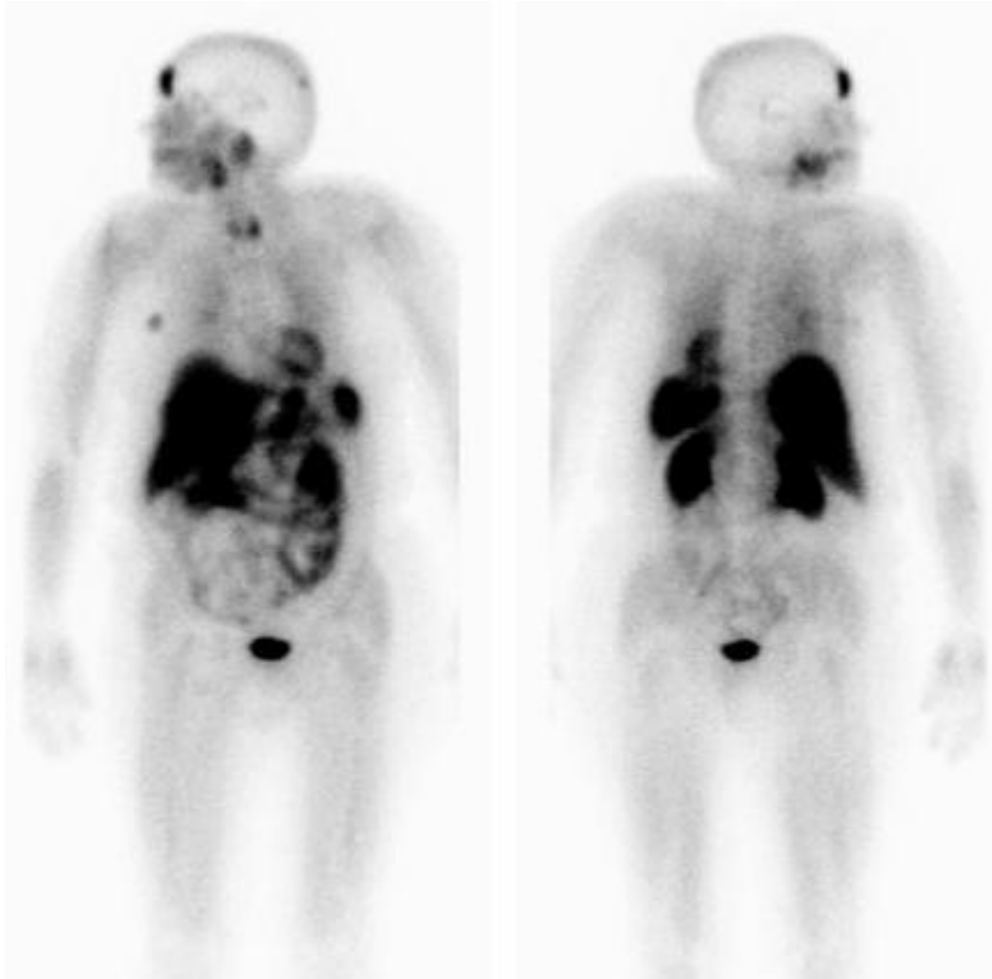
Snímek pánve. Rozsáhlé splývající osteosklerotické léze jsou patrné v celém zobrazeném skeletu. Pouze v hlavici, krčku a zachycené proximální části diafýzy pravého femuru a lopatě pravé pánevní kosti je postižené méně výrazné a jsou zde sledovatelná jednotlivá ostře ohraničená sklerotická ložiska. Jde o výrazné postižení skeletu osteosklerotickými metastázami karcinomu prostaty.

(Porovnejte toto postižení s postižením skeletu u mnohočetného myelomu na předchozích snímcích ,u kterého nacházíme výrazně zvýšenou oskeoklastickou aktivitu a sníženou osteoblastickou aktivitu. Na snímcích u myelomu jsou přítomny čistě osteolytické léze).



Mnohočetný myelom IgG-kappa IIIA, relaps

^{99m}Tc-MIBI scintigrafie. Na celotělové planární scintigrafii v přední a zadní projekci je patrná patologická akumulace radiofarmaka fokálního typu frontálně a méně výrazně okcipitálně v kalvě. Další ložisko se zvýšenou akumulací ^{99m}Tc-MIBI je patrné v pravé axile. Bez známek patologie v ostatním skeletu a kostní dřeni. Akumulace ^{99m}Tc-MIBI se nachází v oblasti osteolýzy ve frontální krajině a prokazuje tak relaps myelomu.



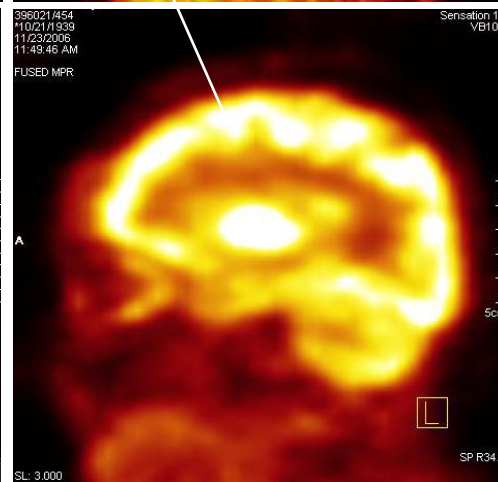
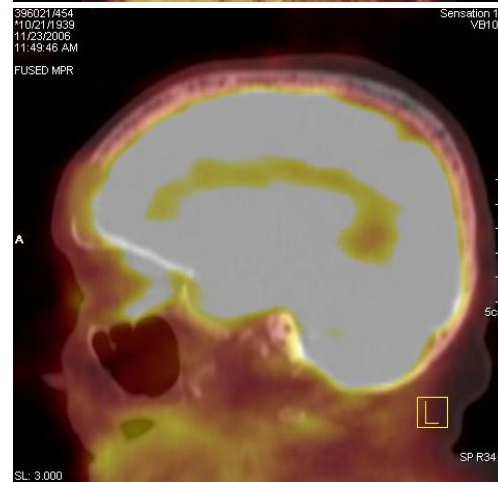
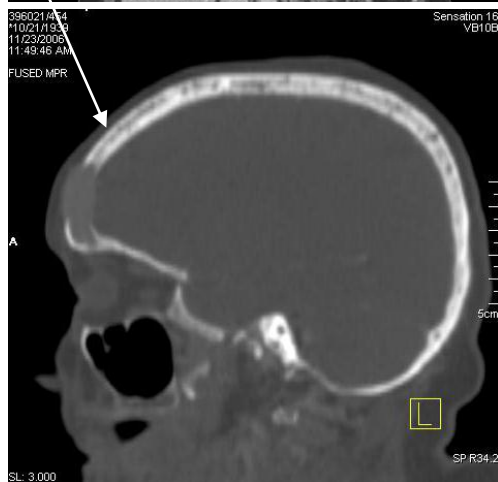
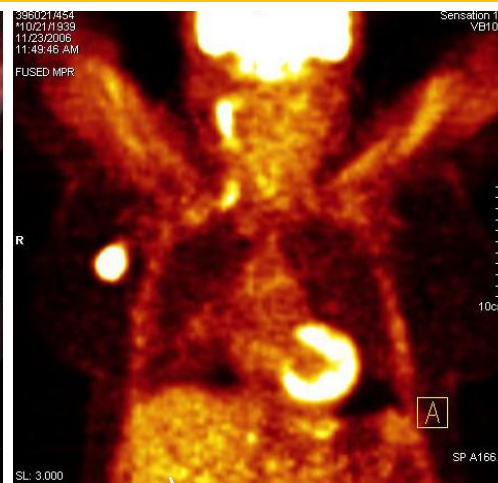
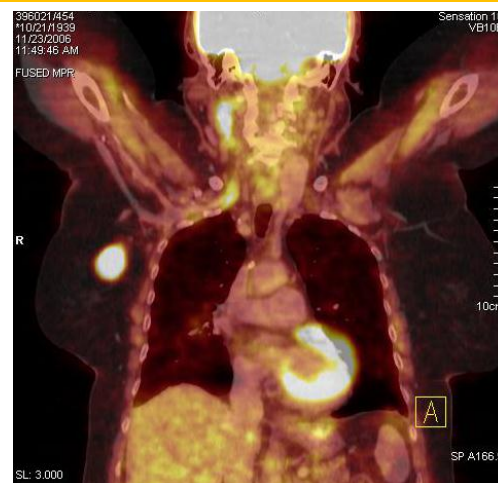
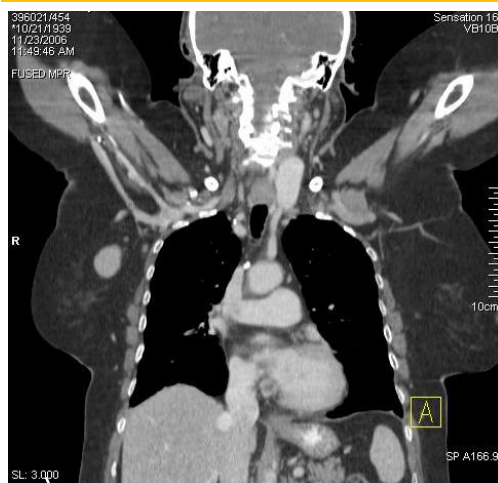
Mnohočetný myelom IgG-kappa IIIA, relaps

¹⁸F-FDG PET/CT. Koronární a sagitální řezy CT, PET/CT a PET. Osteolytický defekt v kalvě frontálně se sporně zvýšenou konzumpcí glukózy (dolní řada).

Zvýšená akumulace FDG v lymfatických uzlinách na pravé straně krku a v pravé axile (horní řada).

Histologické vyšetření uzlin našlo sarkoidozu.

PET-CT nemůže samo osobě v některých situacích rozlišit mezi ložiskem nádorovým a zánětlivým. Je tedy nutná biotická verifikace.

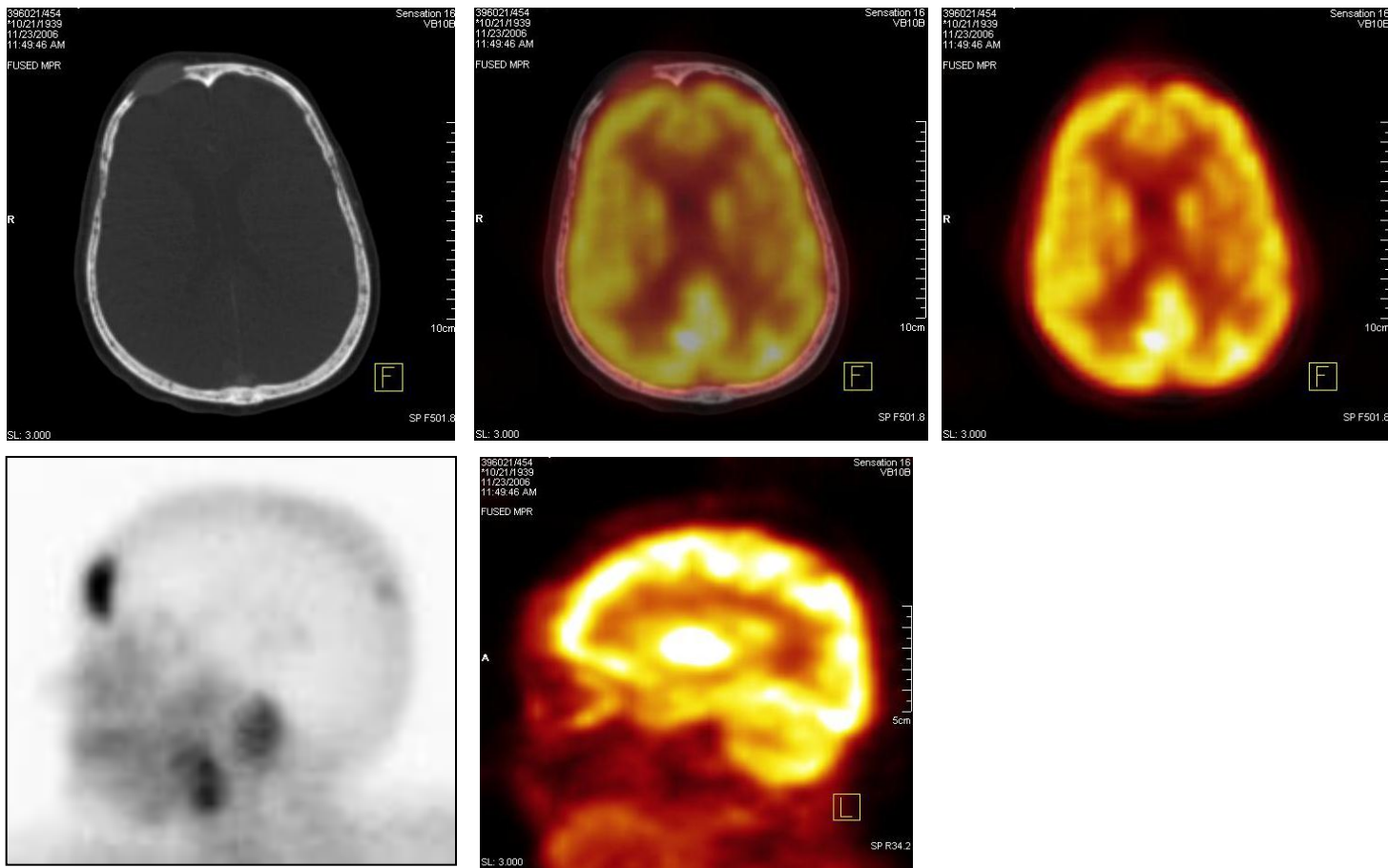


Mnohočetný myelom IgG-kappa IIIA, relaps

^{18}F -FDG PET/CT - transversální řezy CT, PET/CT a PET (horní řada). Osteolytický defekt v kalvě frontálně vpravo se sporně zvýšenou konzumpcí glukózy.

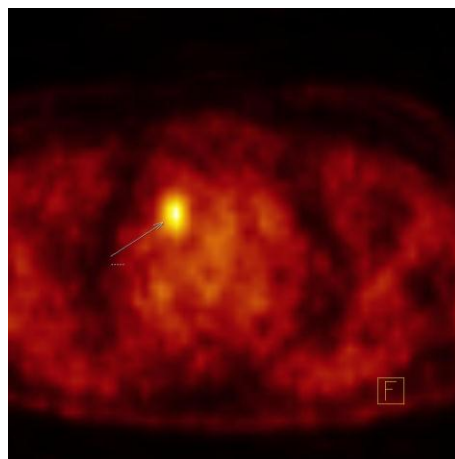
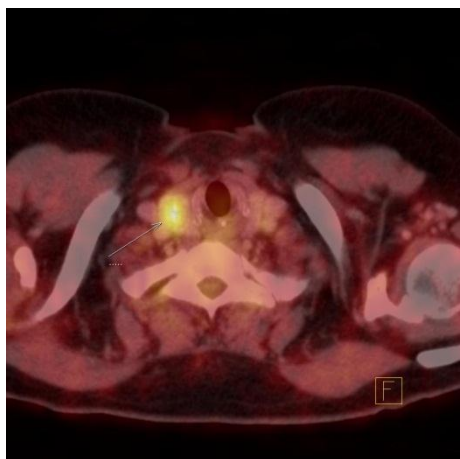
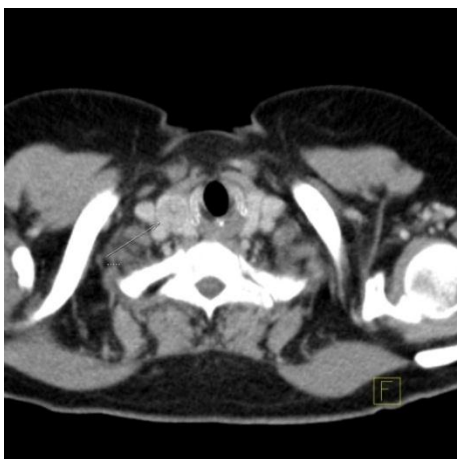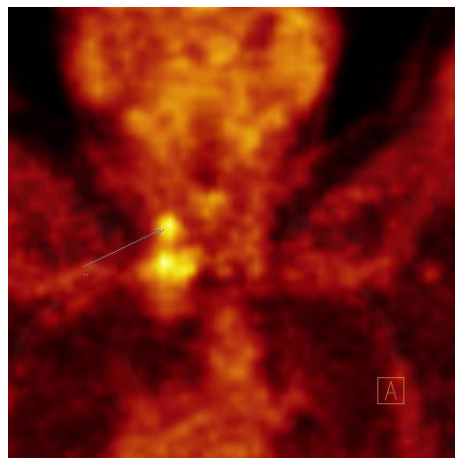
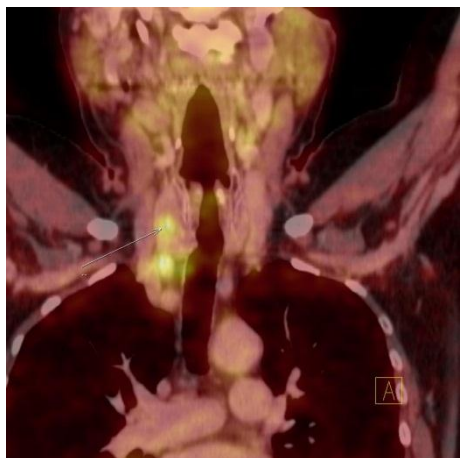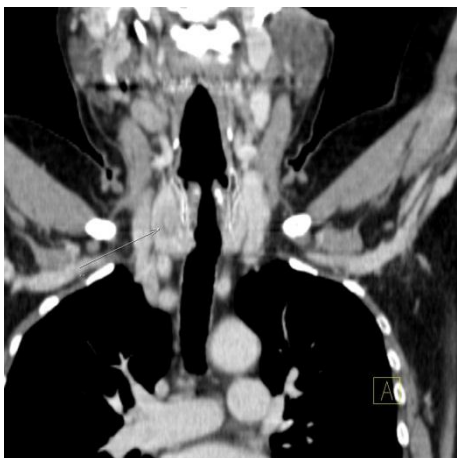Srovnání nálezu na lebce při $^{99\text{m}}\text{Tc}$ -MIBI scintigrafii a při ^{18}F -FDG PET/CT (dolní řada).

Komentář: vzhledem k fyziologicky vysoké akumulaci FDG v mozkové tkáni je detekce kalvárních myelomových ložisek přesnější při $^{99\text{m}}\text{Tc}$ -MIBI scintigrafii (dolní řada vlevo). ^{18}F -FDG PET/CT vyšetření bylo přesnější v detekci lymfadenopatie (histologicky prokázána sarkoidoza). Obě zobrazovací metody PET –CT a MIBI scintigrafie mají komplementární charakter.



Mnohočetný myelom IgA kappa IA + papilární karcinom štítné žlázy

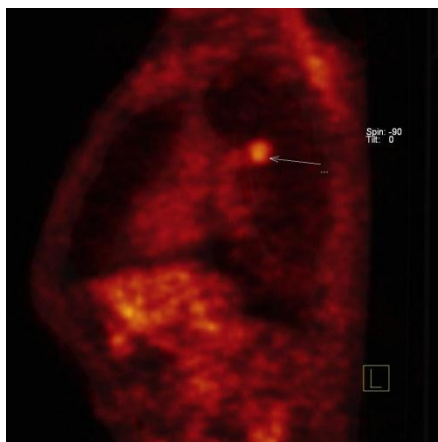
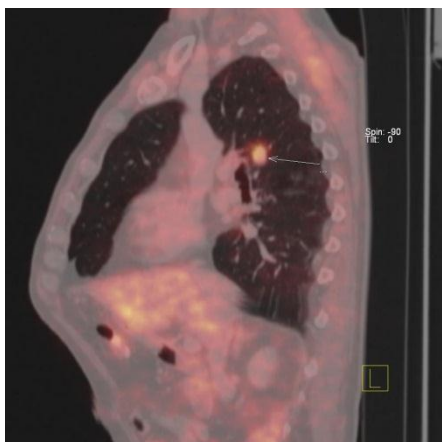
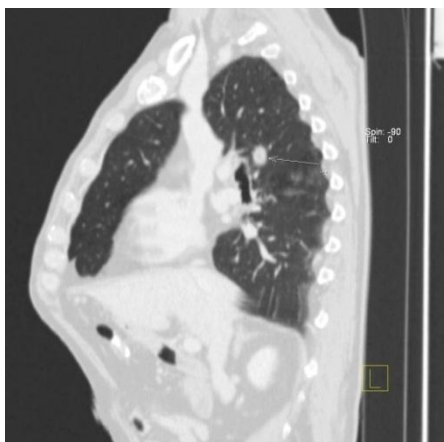
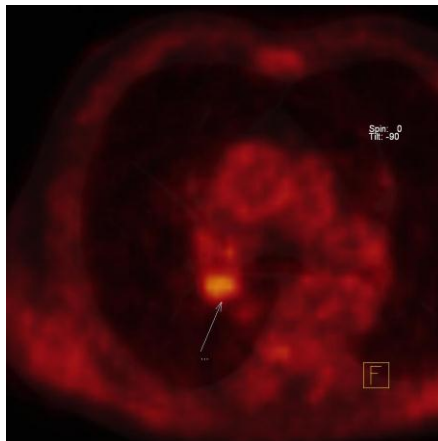
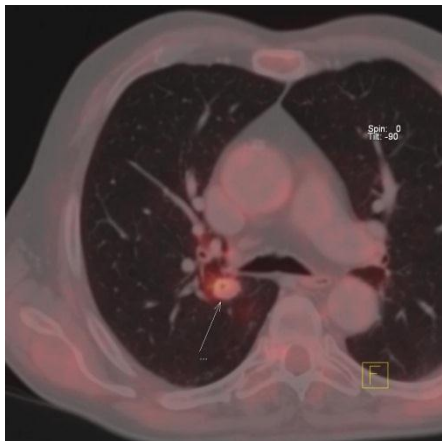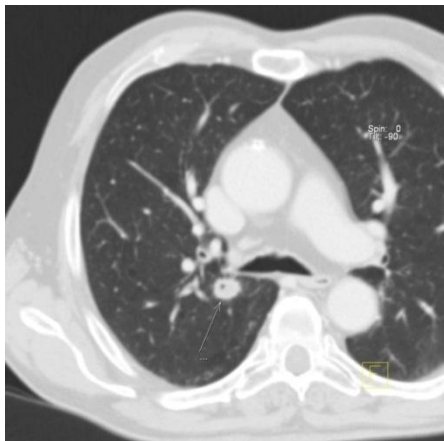^{18}F -FDG PET/CT. Koronární a transverzální řezy CT, PET/CT a PET. Nalezen pouze zvětšený pravý lalok štítné žlázy, který se na CT nehomogenně sytí, na PET skenech vykazuje rovněž nehomogenně zvýšenou akumulaci FDG. Bez zvýšené akumulace FDG ve skeletu a kostní dřeni. Bez známek aktivity mnohočetného myelomu. Vzhledem k nálezu v pravém laloku štítné žlázy byla provedena punkce, která odhalila papilární karcinom štítné žlázy. PET –CT vyšetření je tedy vhodná celotělová metoda zobrazení, která může prokázat doposud asymptomatické nádory nebo ložiska zánětu.



Mnohočetný myelom IgA lambda st. IA + tbc plic

^{18}F -FDG PET/CT – transverzální (horní řada) a sagitální (dolní řada) řezy CT, PET/CT a PET. Pacient s doposud asymptomatickým myelomem.

Zvýšená akumulace ^{18}F -FDG v ložisku na hranici plicních segmentů S2 a S6 pravé plíce - na CT kavitovaný uzal. Dále je zvýšena akumulace FDG v paketu uzlin bronchopulmonálně vpravo. Další FDG akumulující uzliny byly nalezeny v mediastinu. Na základě ^{18}F -FDG PET/CT nálezu pacient odeslán na pneumologické vyšetření, které prokázalo tbc plic. PET –CT vyšetření je tedy vhodná celotělová metoda zobrazení, která může prokázat doposud asymptomatické nádory nebo ložiska zánětu



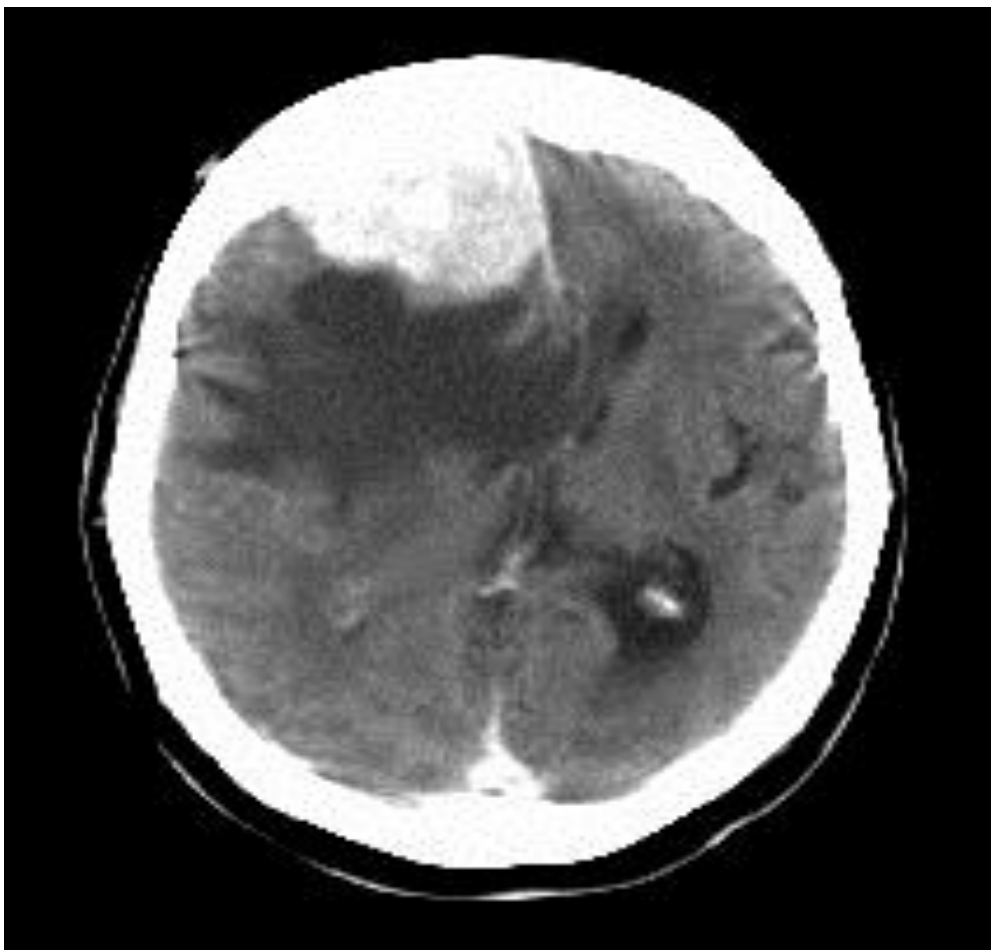
Meningeom u nemocného s mnohočetným myelomem

CT sken po intravenózní aplikaci kontrastní látky. Frontálně vpravo je patrná extraaxiálně uložená okrouhlá expanze, která se homogenně nasýtila podanou kontrastní látkou. Má výrazné expanzivní projevy – edém ve stlačené části frontálního laloku, útlak mozkových komor a přesun struktur střední čáry doleva.

Nemocný byl sledován pro mnohočetný myelom v dlouhodobé remisi.

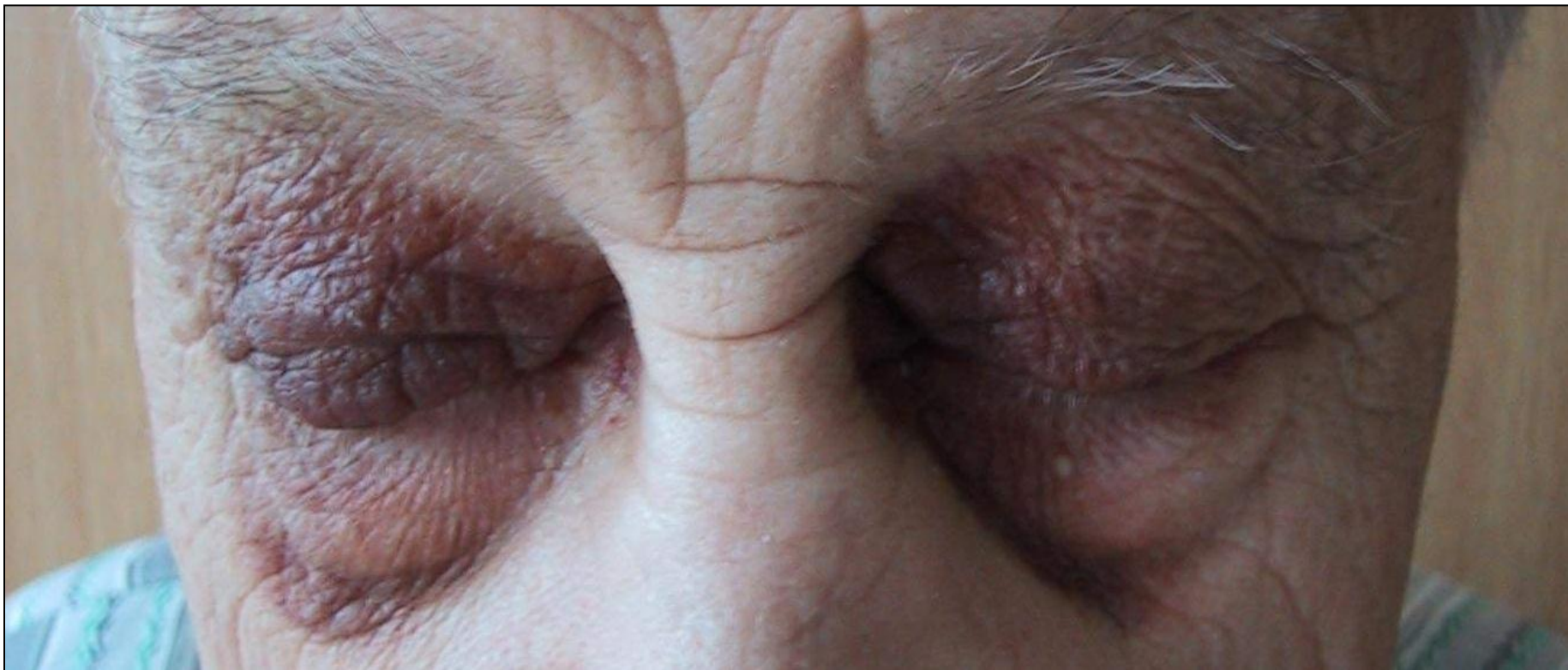Důvodem k provedení CT mozku byly opakované pády nemocného. Meningeom byl operativně odstraněn.

Potíže nemocného vymizely. Jde o koincidence meningeomu a mnohočetného myelomu



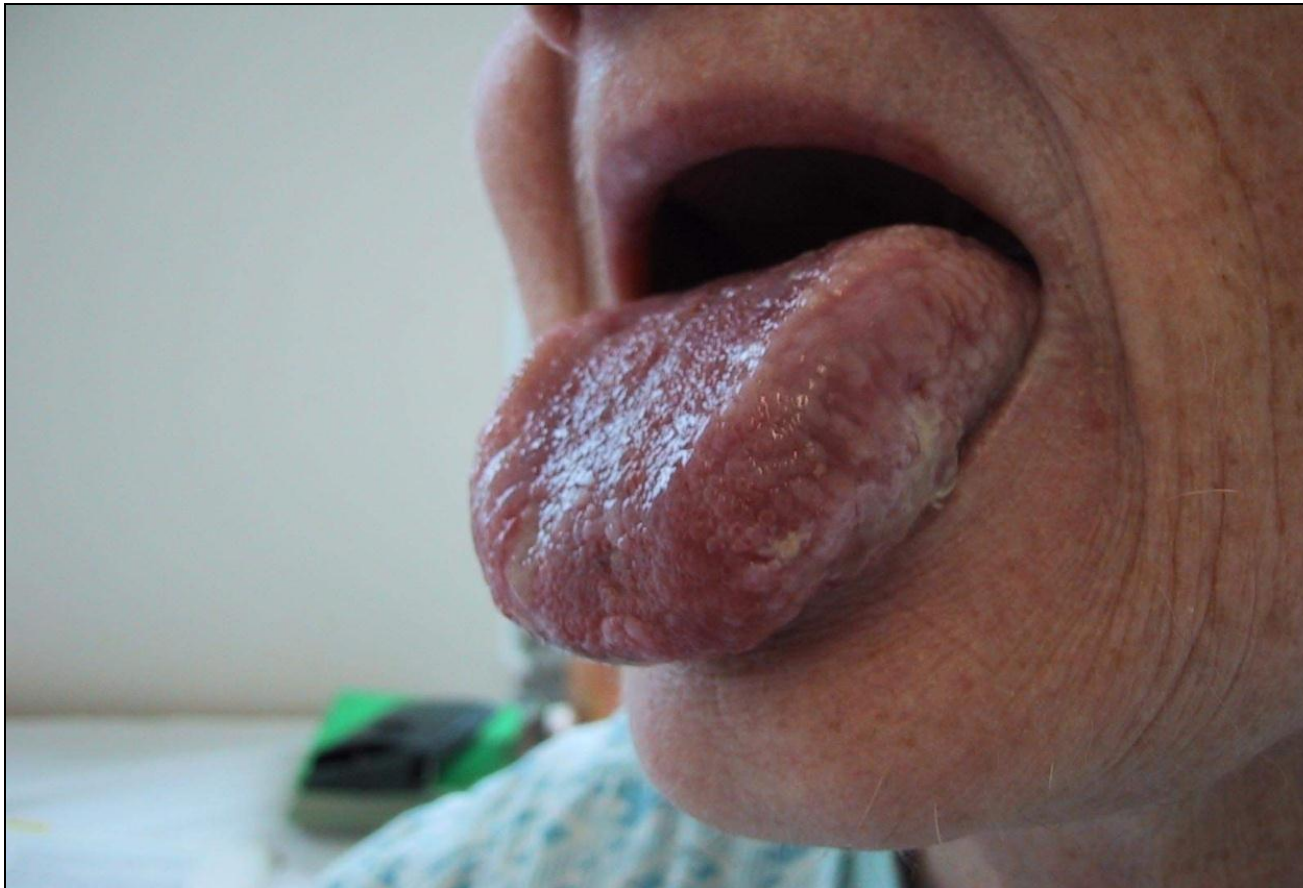
Primární AL - amyloidoza

Primární AL – amyloidoza (amyloid light chain). Periorbitální purpura, je způsobena ukládáním amyloidu do stěny cév, které jsou zvýšeně fragilní. Pohyby víček vedou k tvorbě periorbitální purpury. Tento charakteristický nález vede k diagnóze AL amyloidozy. Dalším znakem je dále zmíněná makroglosie.



Primární AL – amyloidoza, makroglosie

AL amyloidoza je monoklonální plasmocelulární dyskrázie s nadprodukcí monoklonálních lehkých řetězců. Příčinou je tendence lehkých řetězců vytvářet v plazmě polymery, jejichž proteolytická degradace je nedokonalá, takže vzniká nerozpustný fibrilární amyloid, který se deponuje v extracelulárním prostoru. Jedním z klinických projevů amyloidozy je makroglosie. Diagnózu amyloidozy potvrdíme biosí jazyka nebo bukalní sliznice. Makroglosie působí potíže při žvýkání a polykání stravy. Léčebnou metodou AL amyloidozy je chemoterapie (melphalan, dexametazon a nově v klinických studiích kombinace s bortezomibem). Ve vzácných případech je nutno přistoupit k částečné resekci jazyka.



AL amyloidoza, pseudohypertrofie svalů

Ukládání amyloidu do kloubů a svalů způsobuje jejich zmožutnění a vede k omezení hybnosti končetiny. Je jedním z fyzikálních nálezů u AL amyloidozy.

