

# Kazuistiky MM

# Kazuistika 1

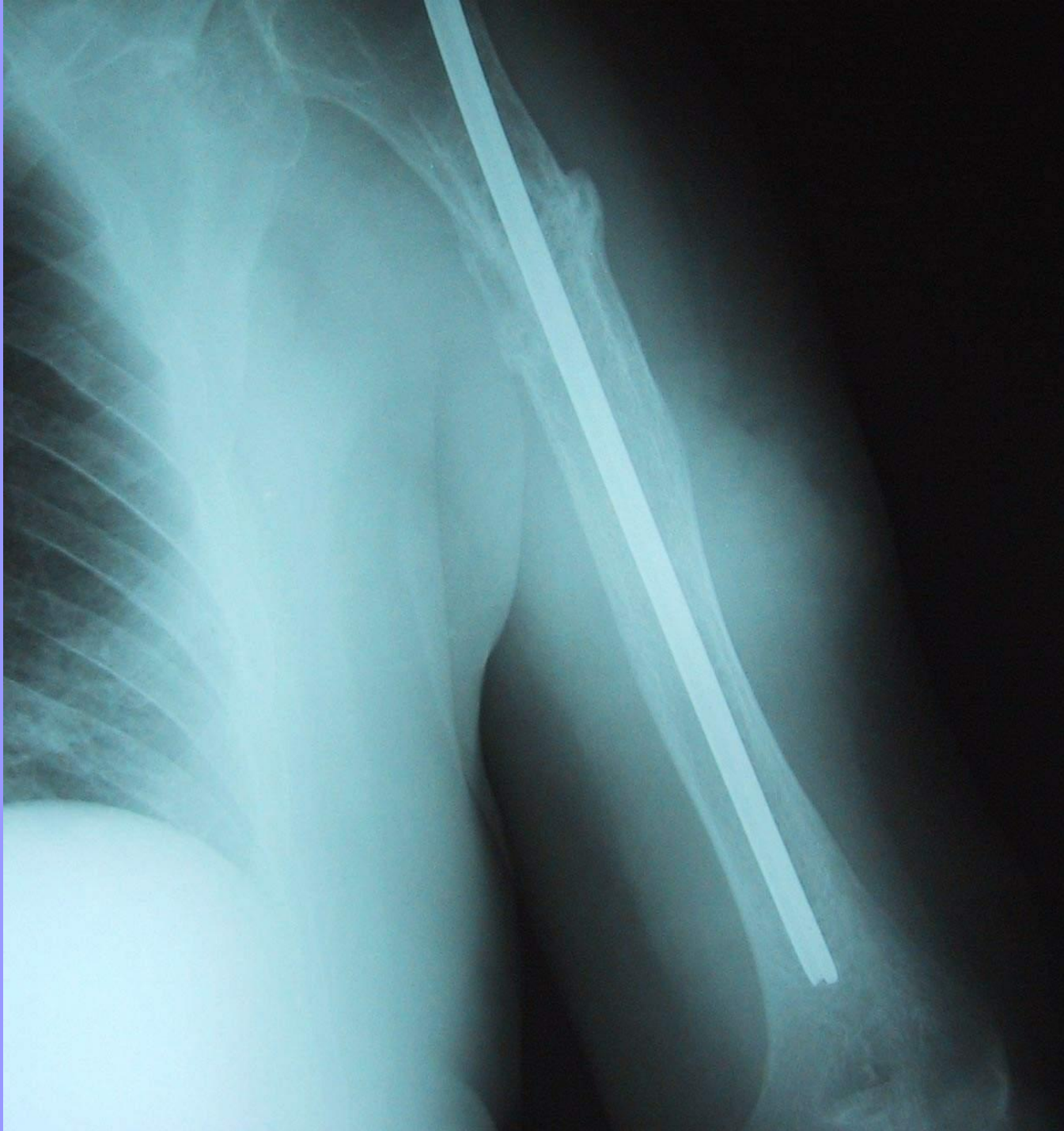**: J.K., muž, 59 let**

aktivní MM st.IIIA, léčen chemoterapií a transplantací kostní dřeně

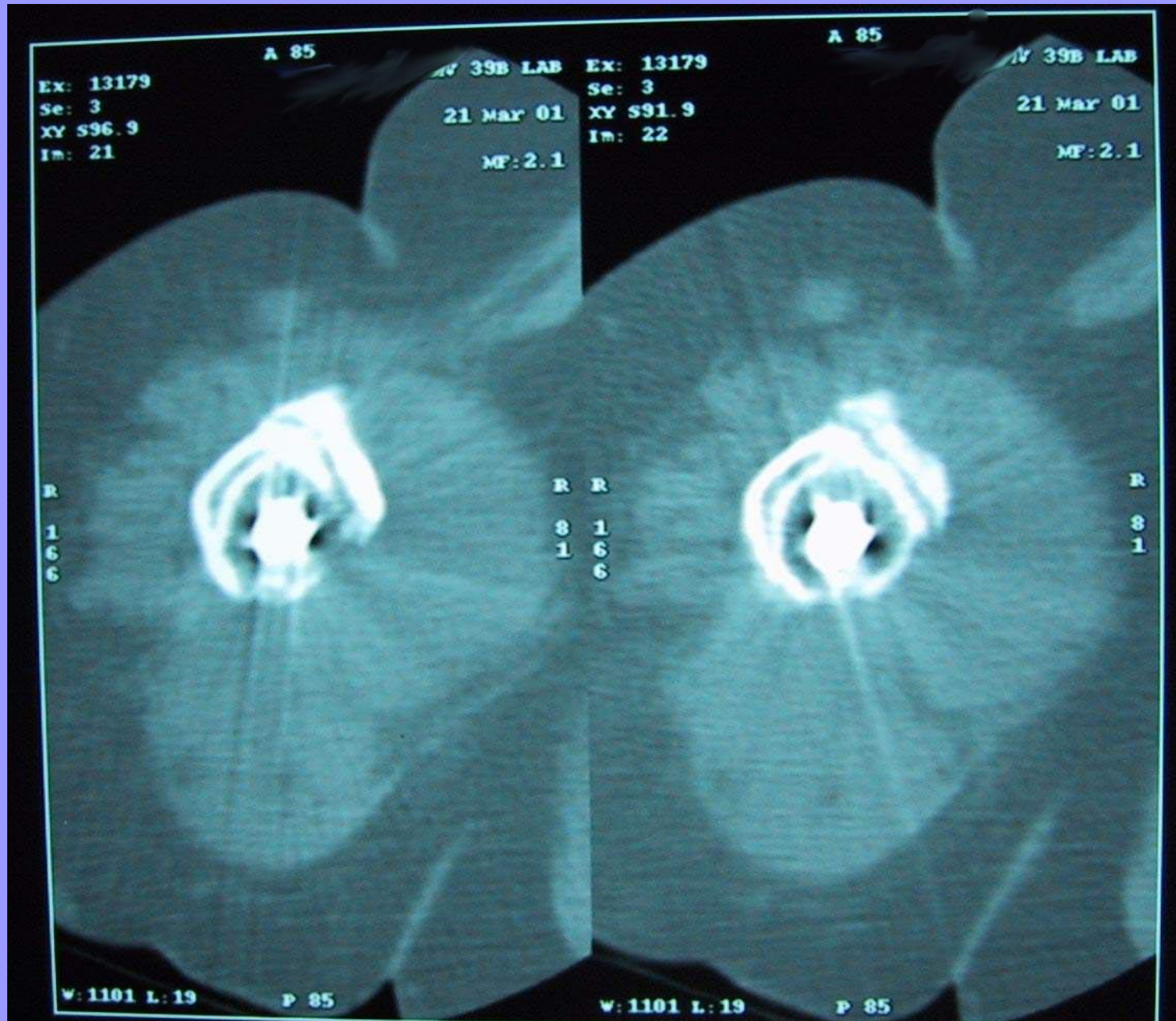
• **1997** - patologická fraktura pravého humeru korigovaná ortopedickou fixací , následně léčen cytost. a PBSCT

• **2001** - otok a bolestivost pravé paže.  
vyloučena hluboká žilní trombóza (Doppler),  
výsledek CT vyšetření nejednoznačný, MRI  
neprováděna pro přítomnost kovového  
materiálu v pravém humeru

Kazuistika 1



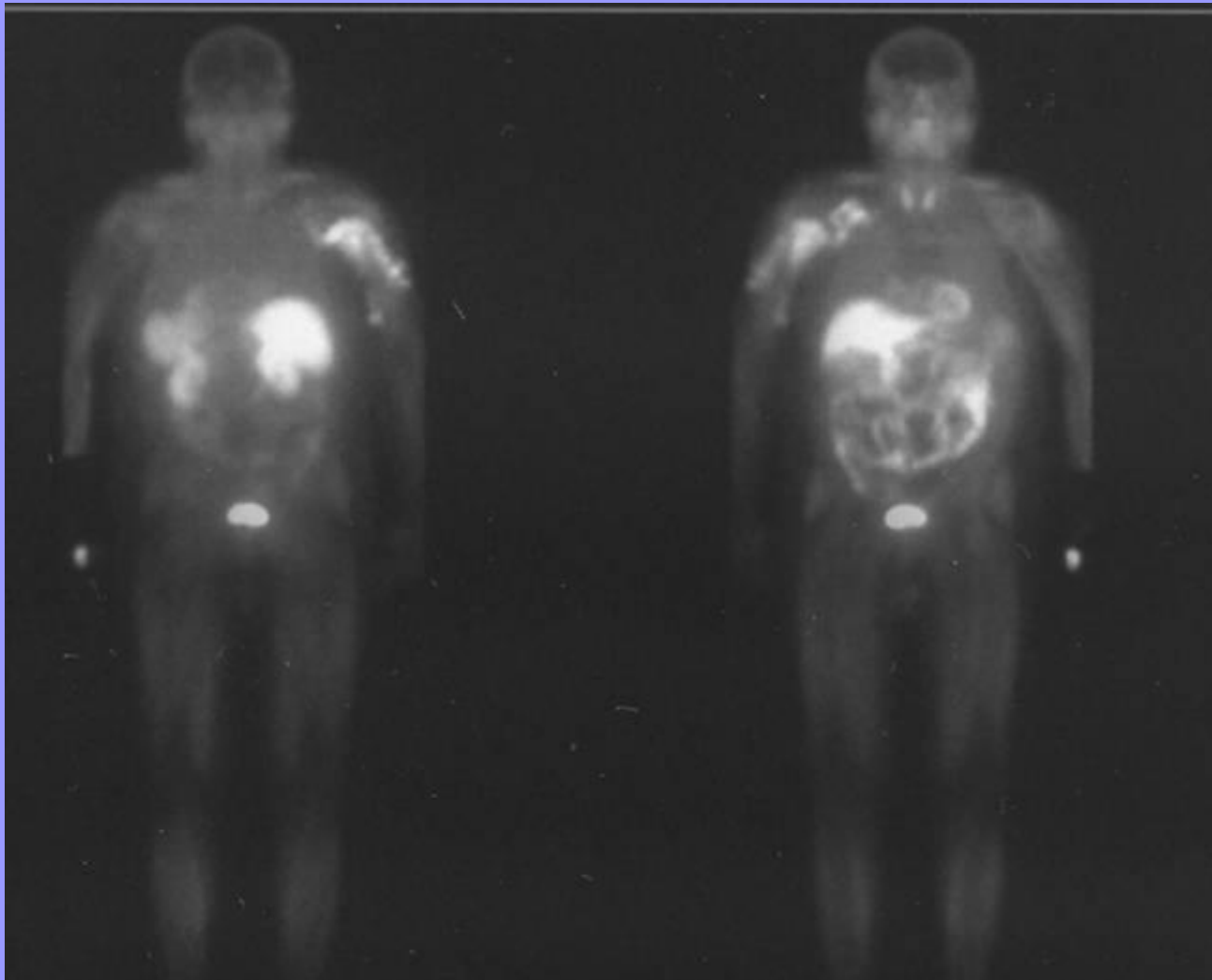
# Kazuistika 1 - CT paže



Kazuistika 1

Post

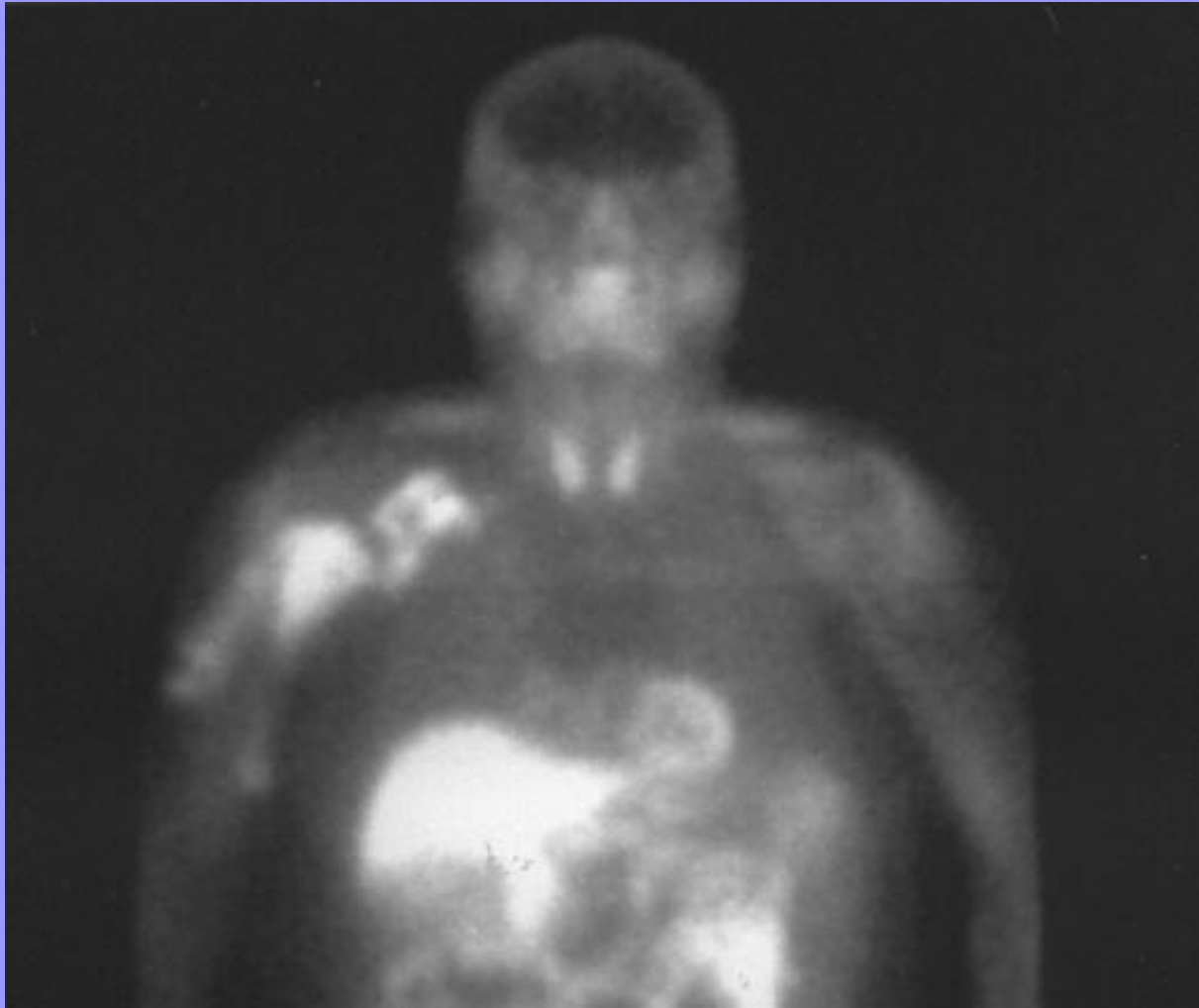
Ant



Typ F

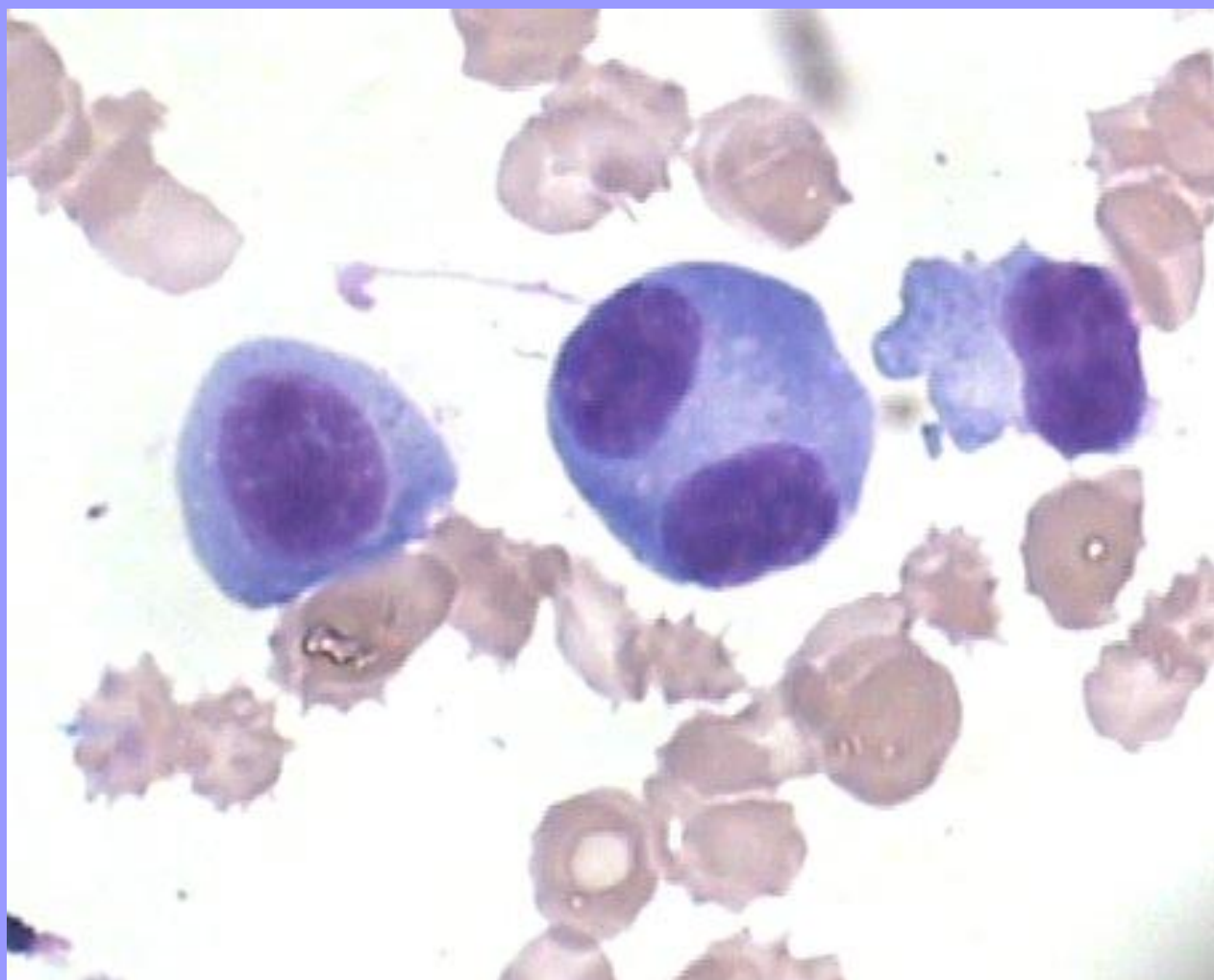
Kazuistika 1

Ant

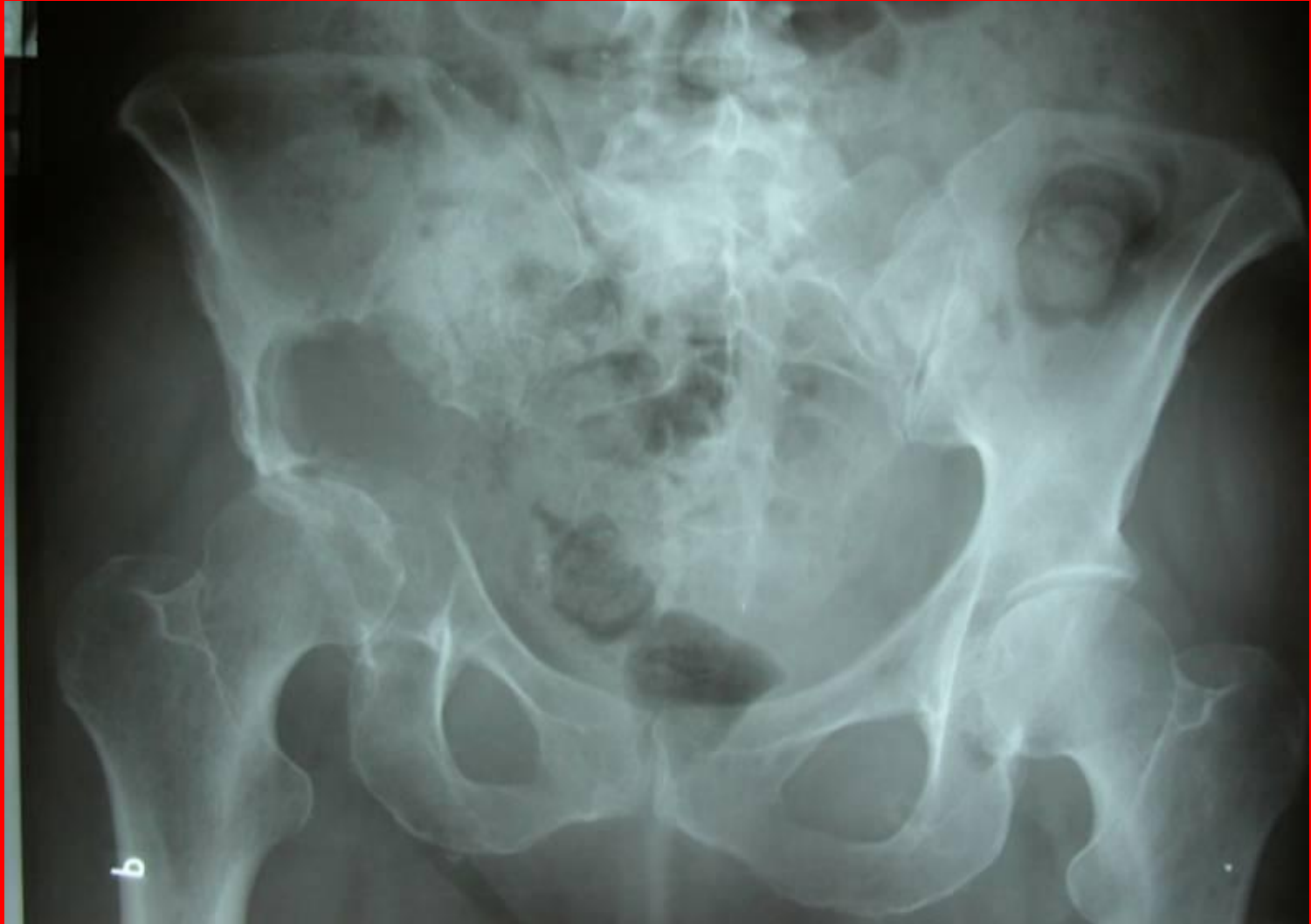

Typ F

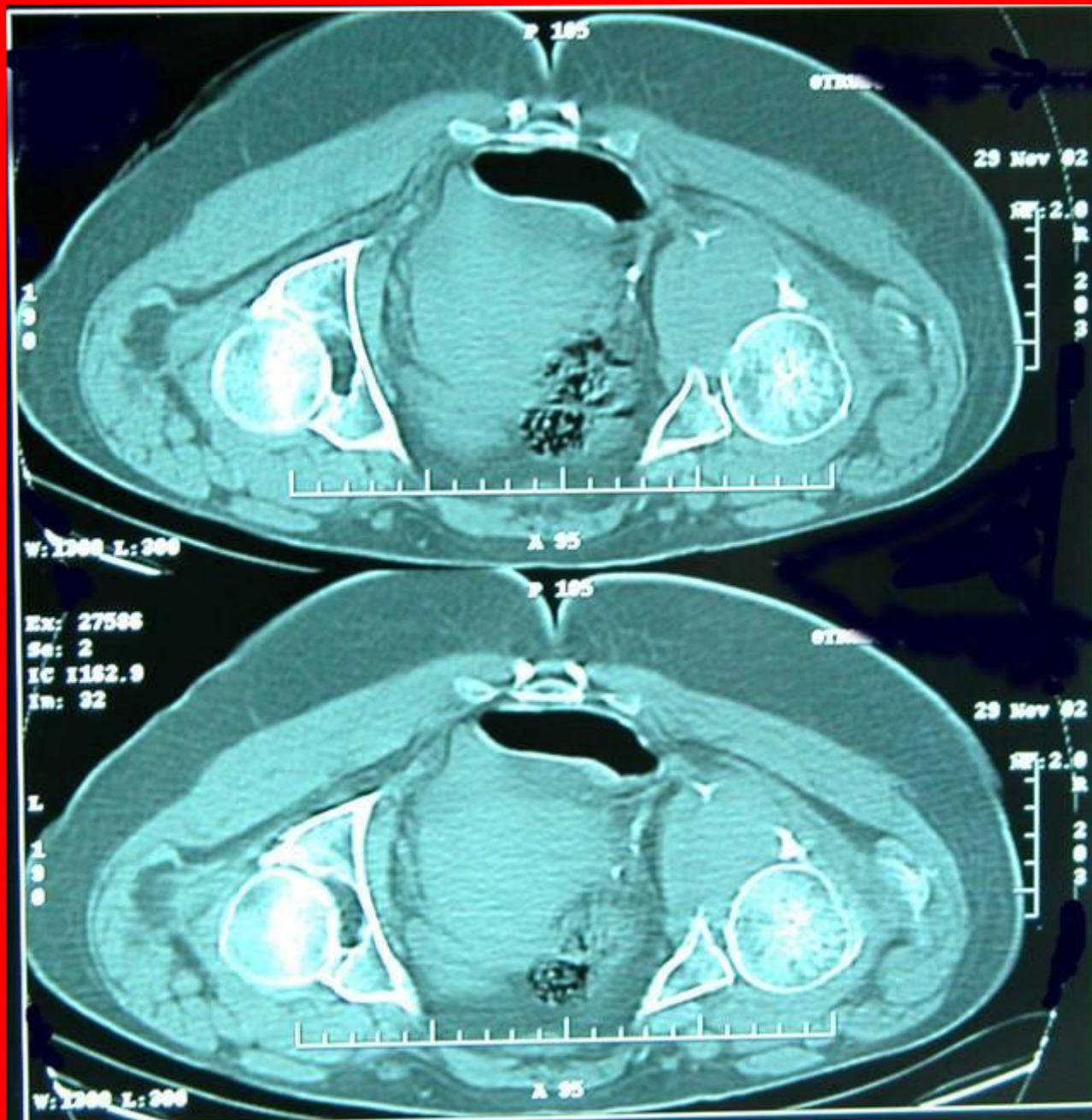
# Kazuistika 1



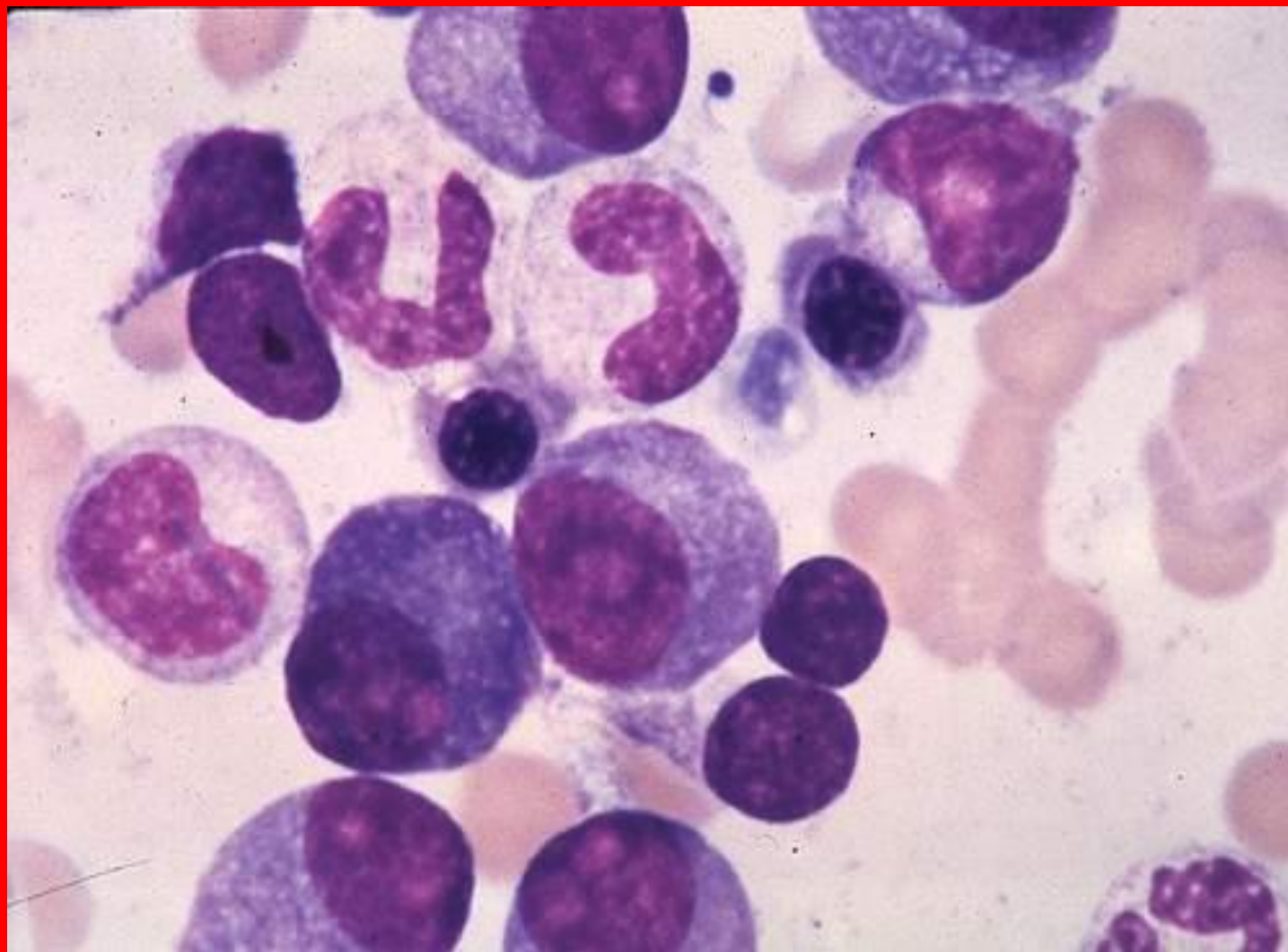
## Kazuistika 2 . OD 49 - nesekreční myelom



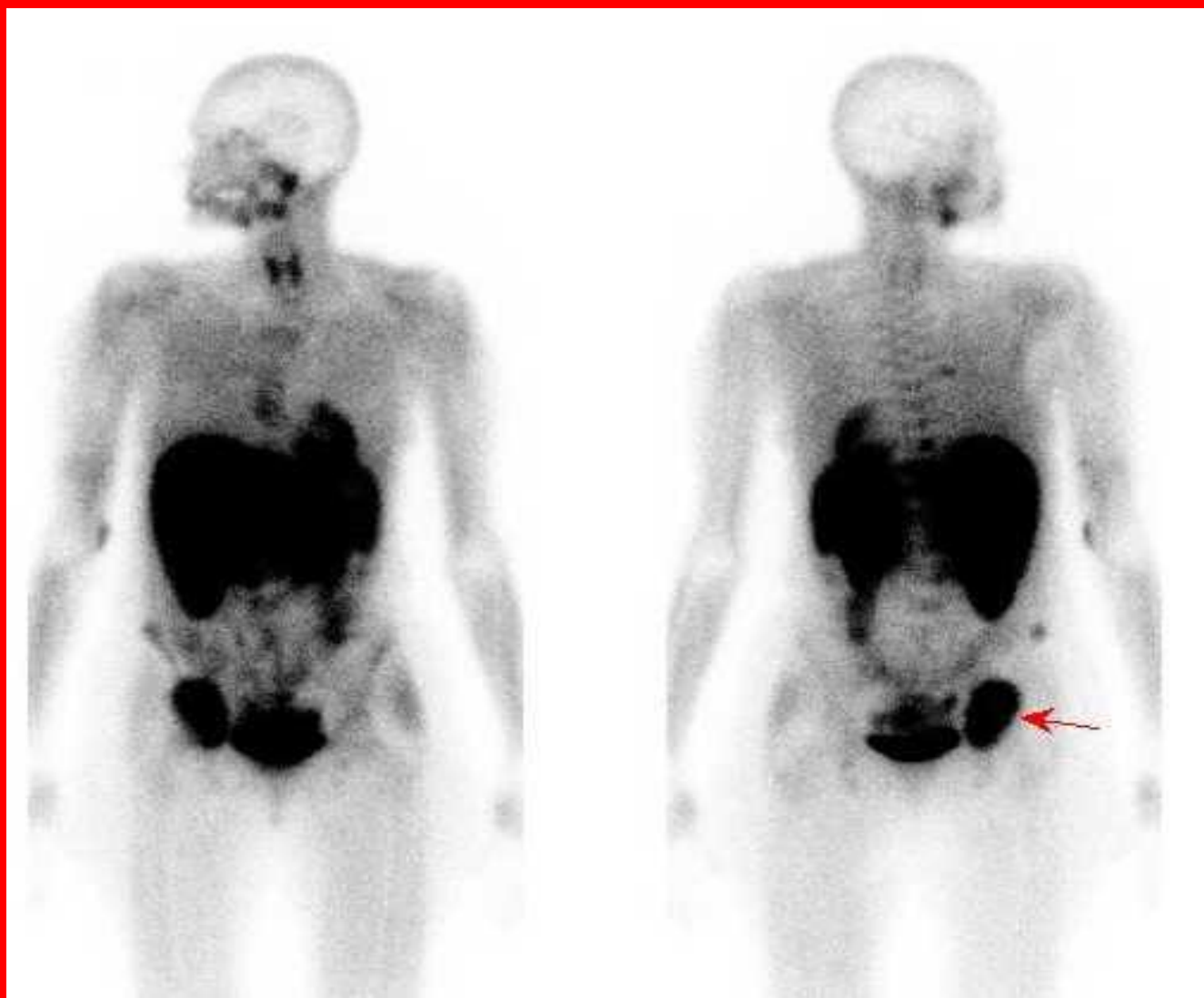
# Kazuistika 2 . nesekreční myelom - CT .



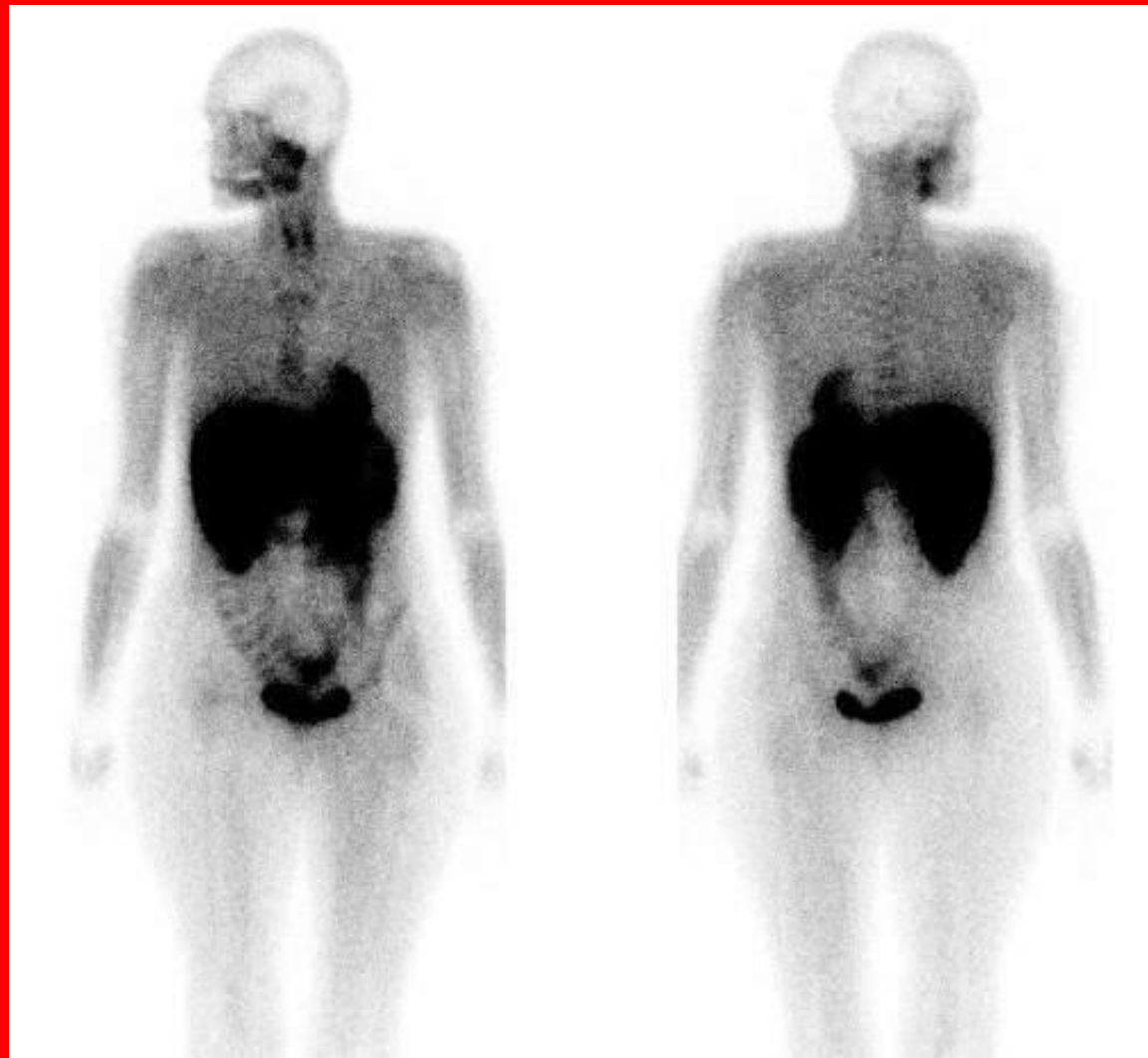## Kazuistika 2 - nesekreční myelom cytol. punkce pod CT kontrolou



**Kazuistika 2 . nesekreční myelom- MIBI scinti - před léčbou, postižení pánve.**



## Kazuistika 2 . nesekreční myelom- MIBI scinti po léčbě

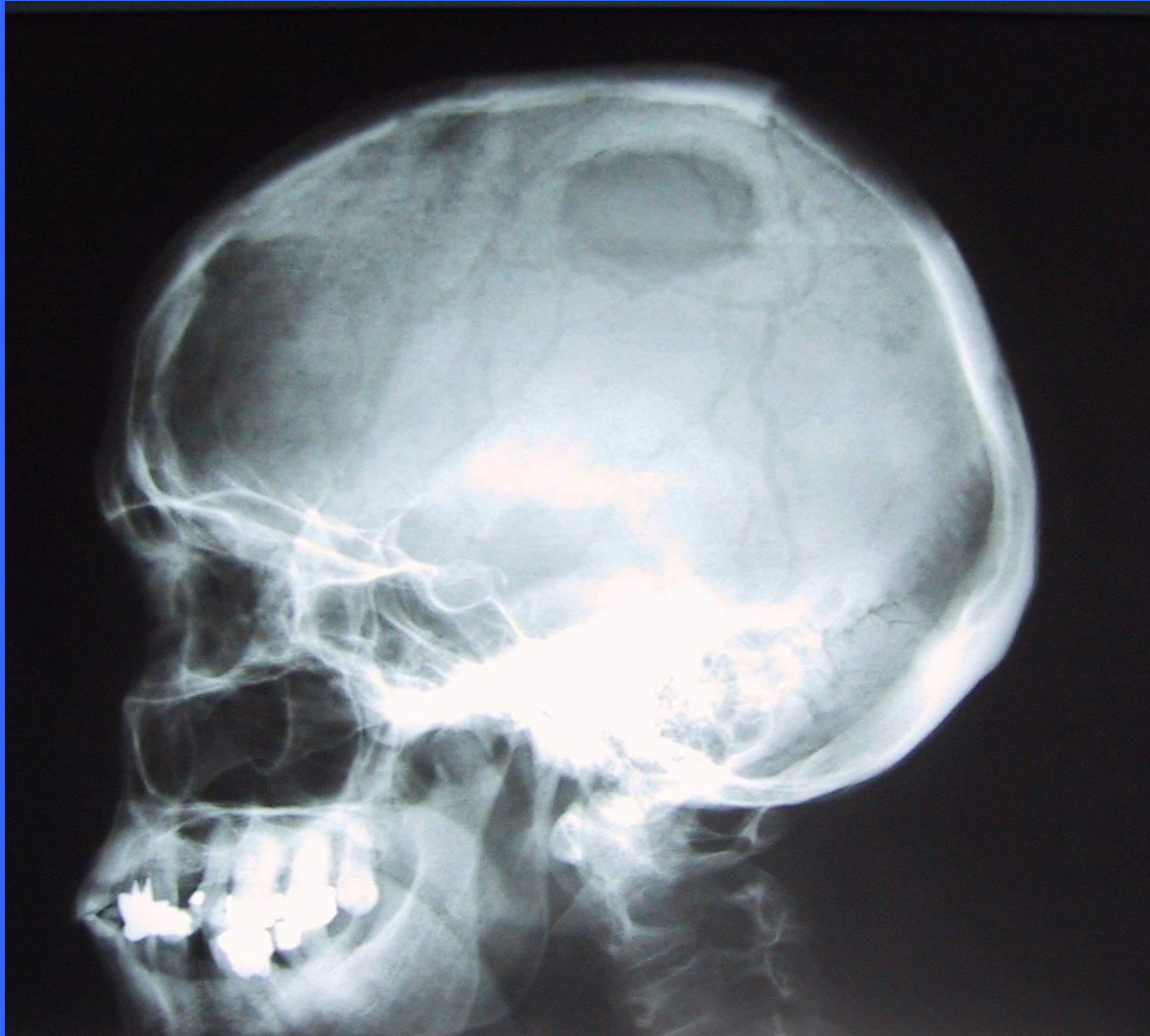

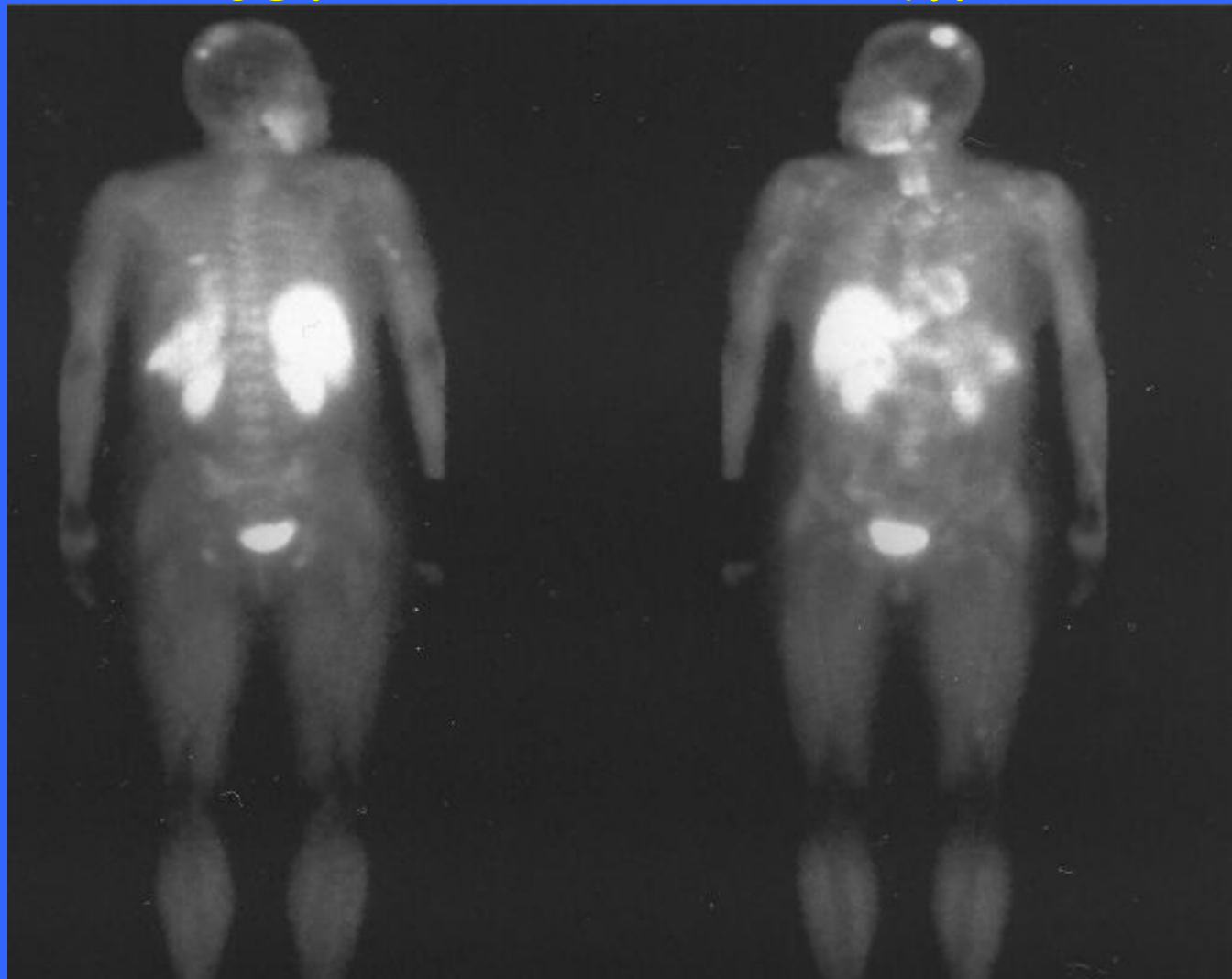
## Kazuistika 3

**S.J., žena, 65 let ,MM st.IIA**

- první projev - hmatná rezistence na temeni hlavy
- rtg lebky: osteolytické ložisko

# Kazuistika 3

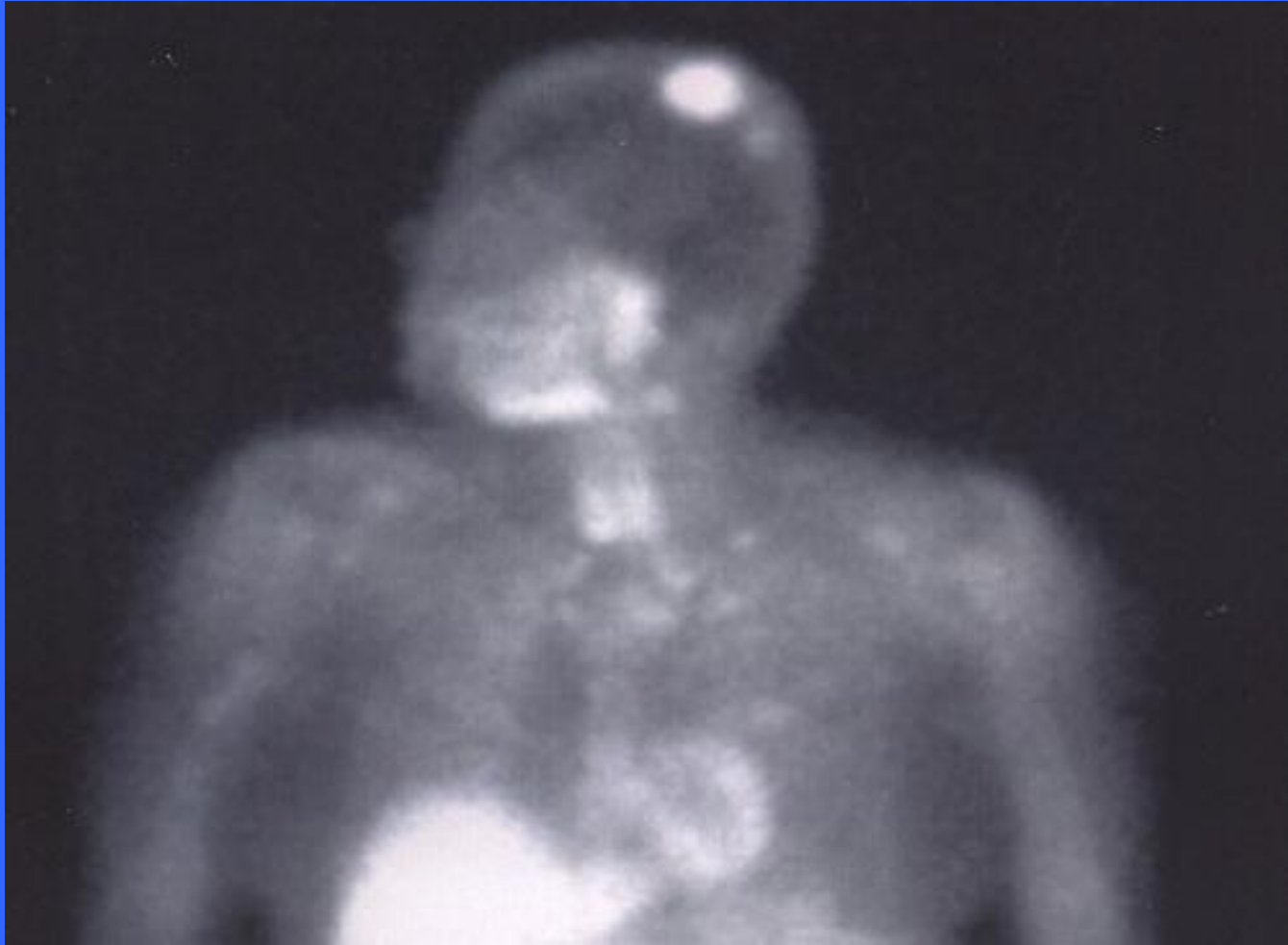




Typ D+F, ložiska patol. akumulace MIBI v lebce a žebrech (před léčbou)

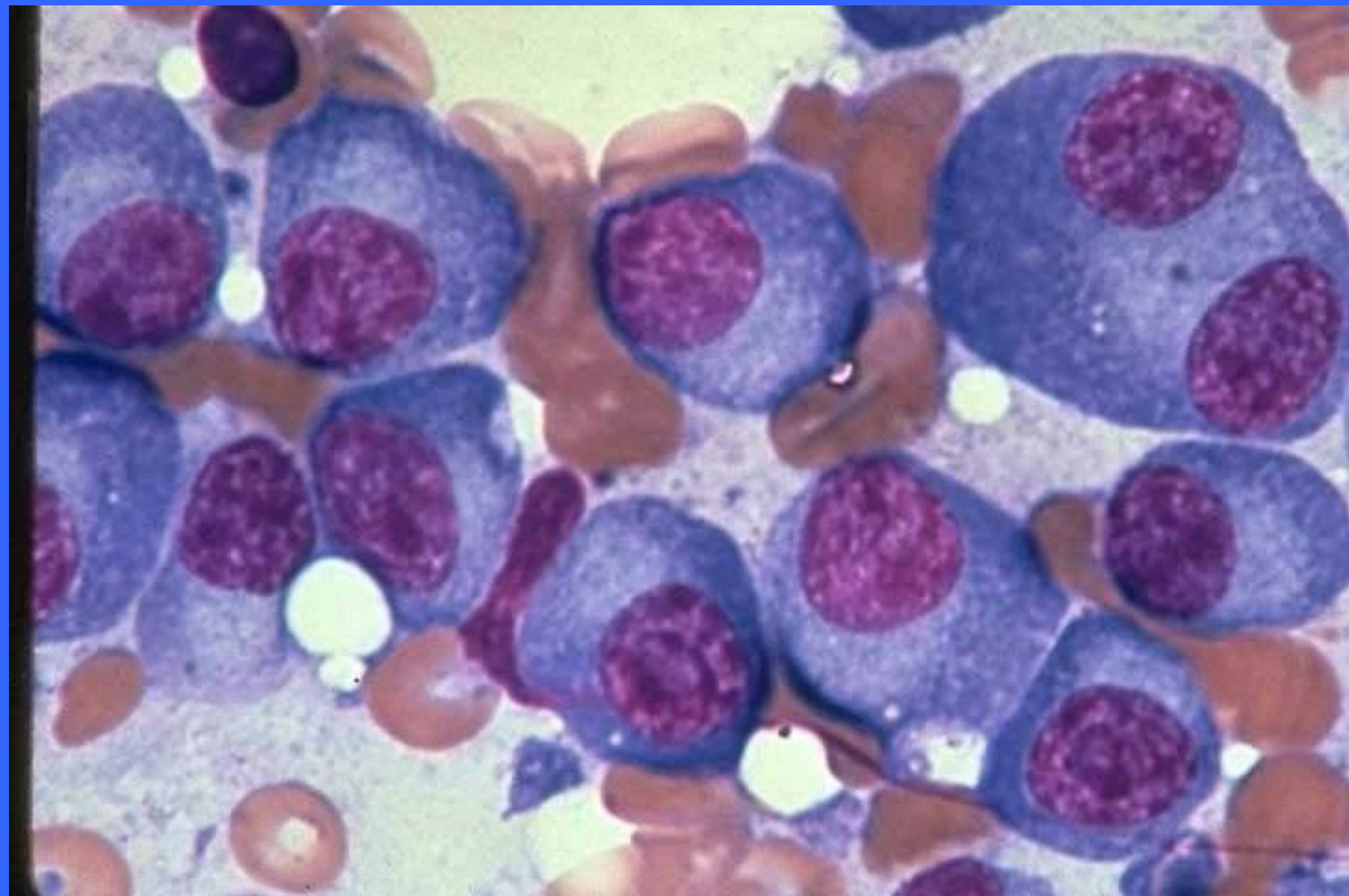# Kazuistika 3

Ant



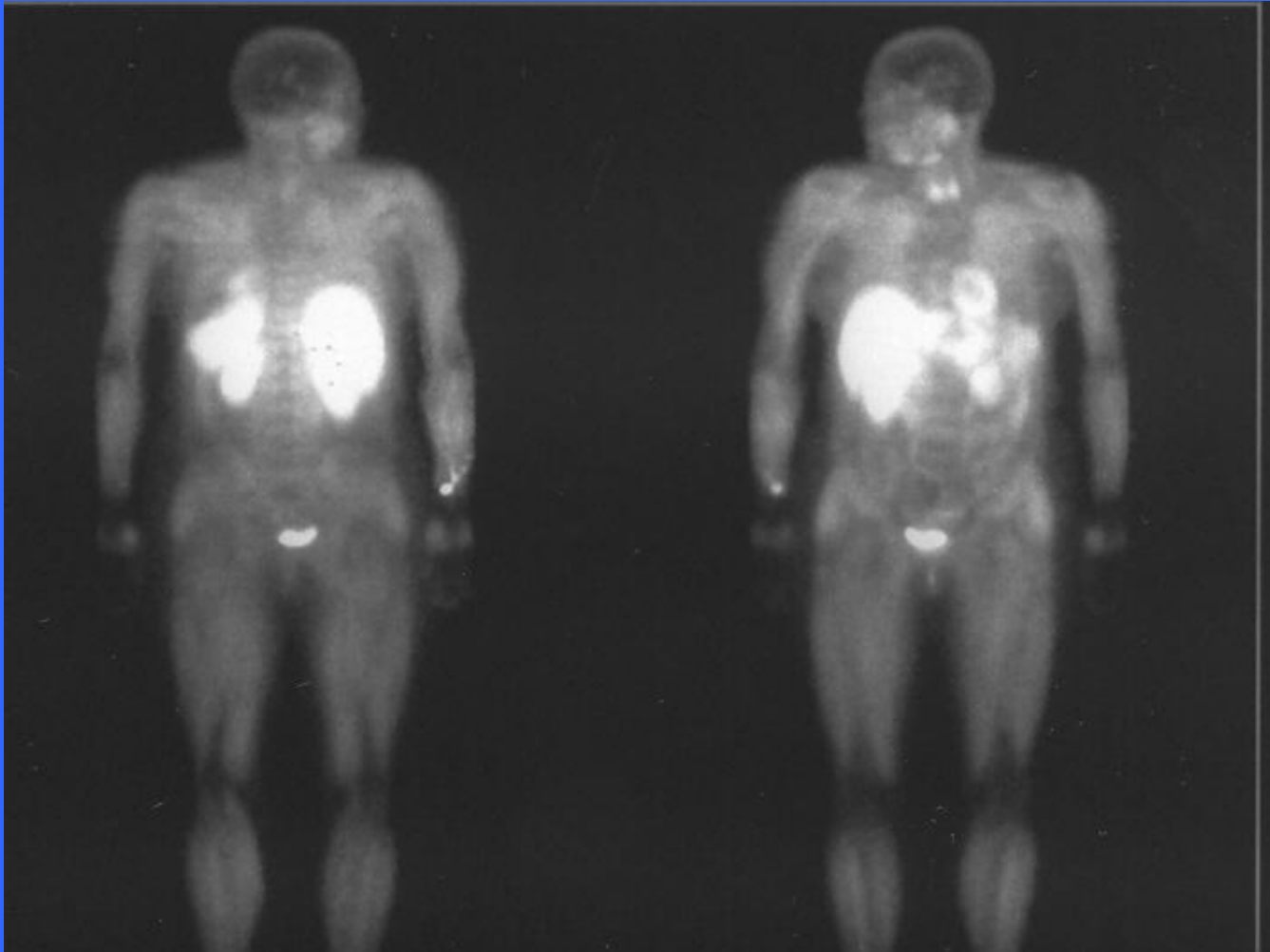
Před léčbou

# Kazuistika 3



## Kazuistika 3

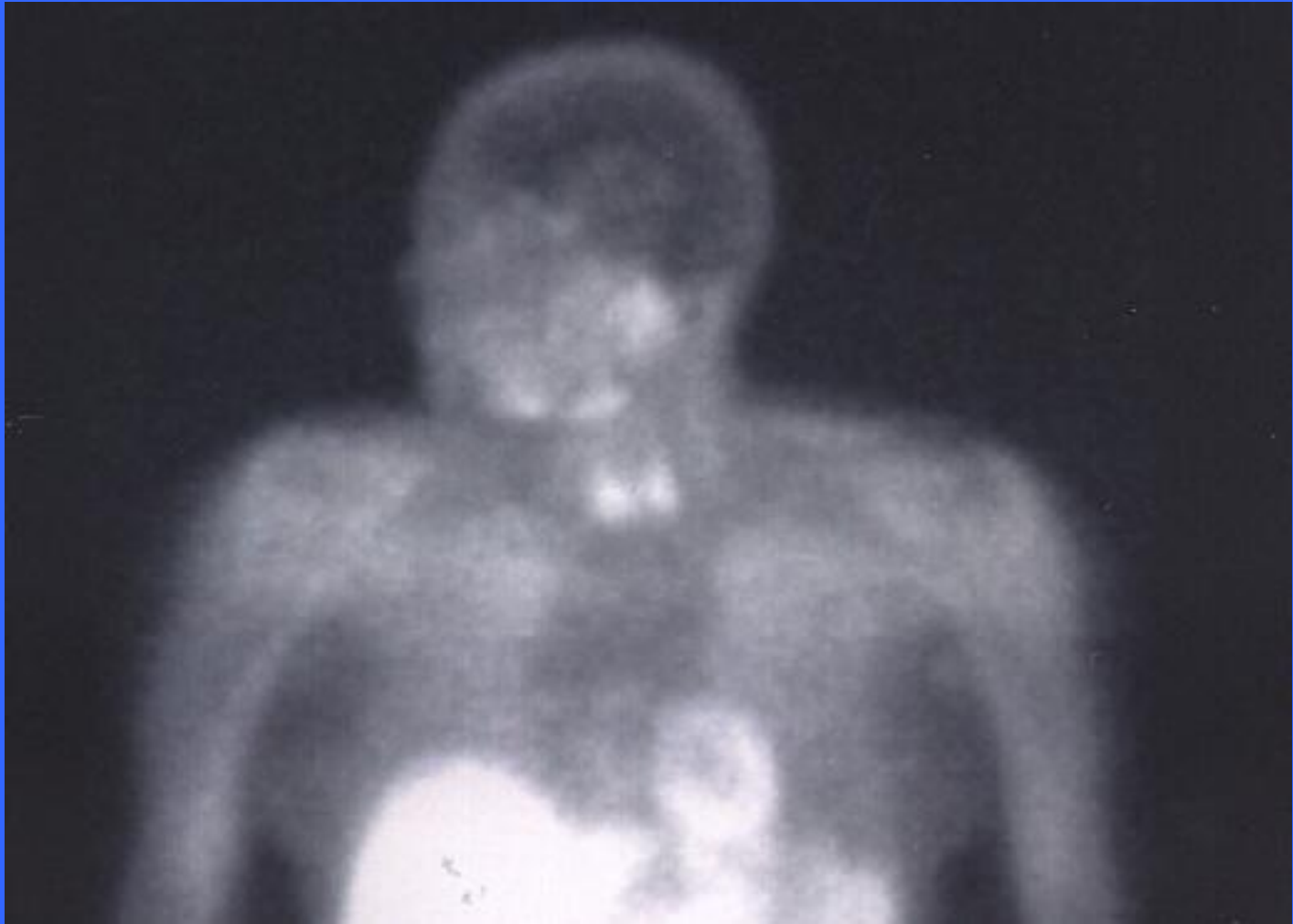
- po chemoterapii a radioterapii dosaženo parciální remise choroby



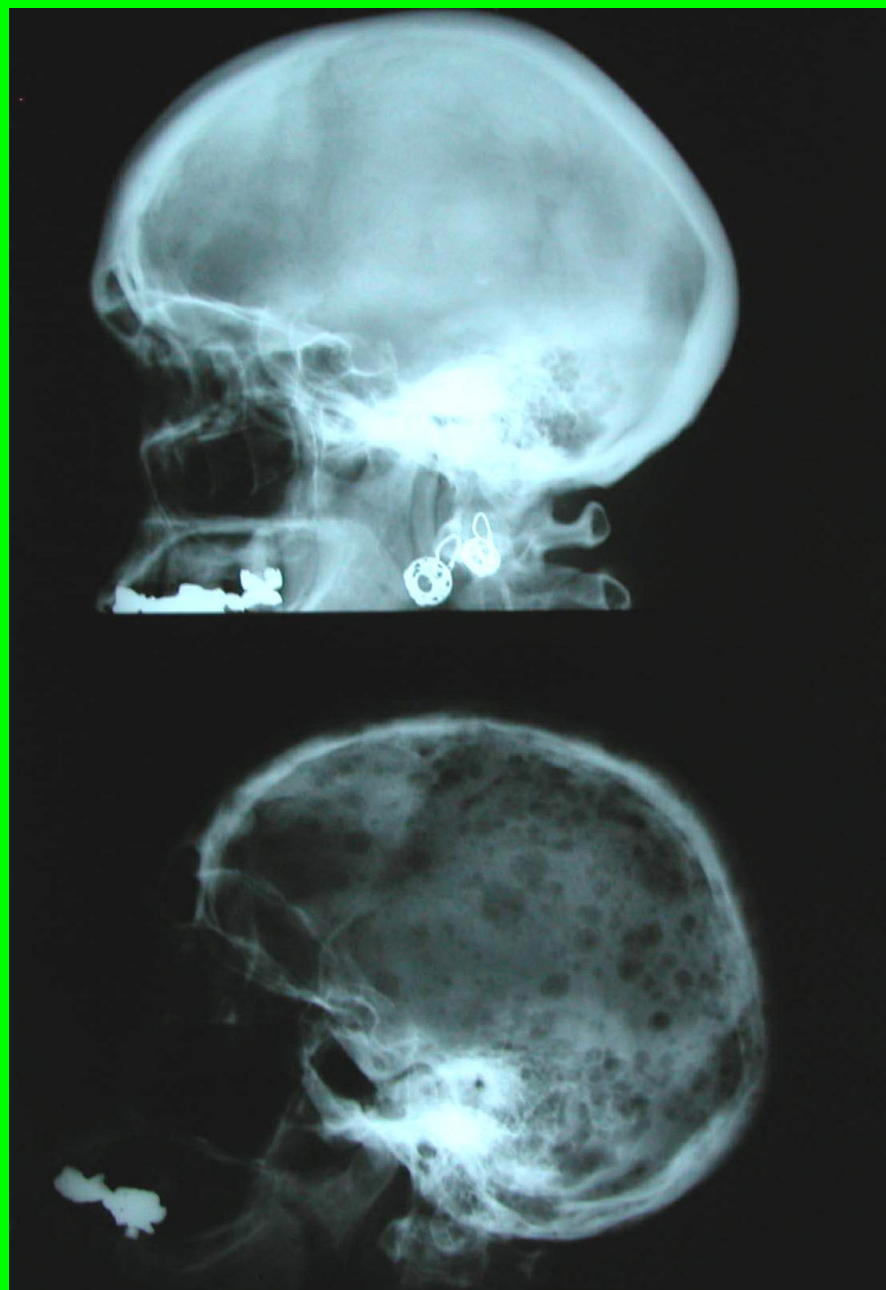**Typ D (SS 2), po léčbě,  
parciální remise**

# Kazuistika 3

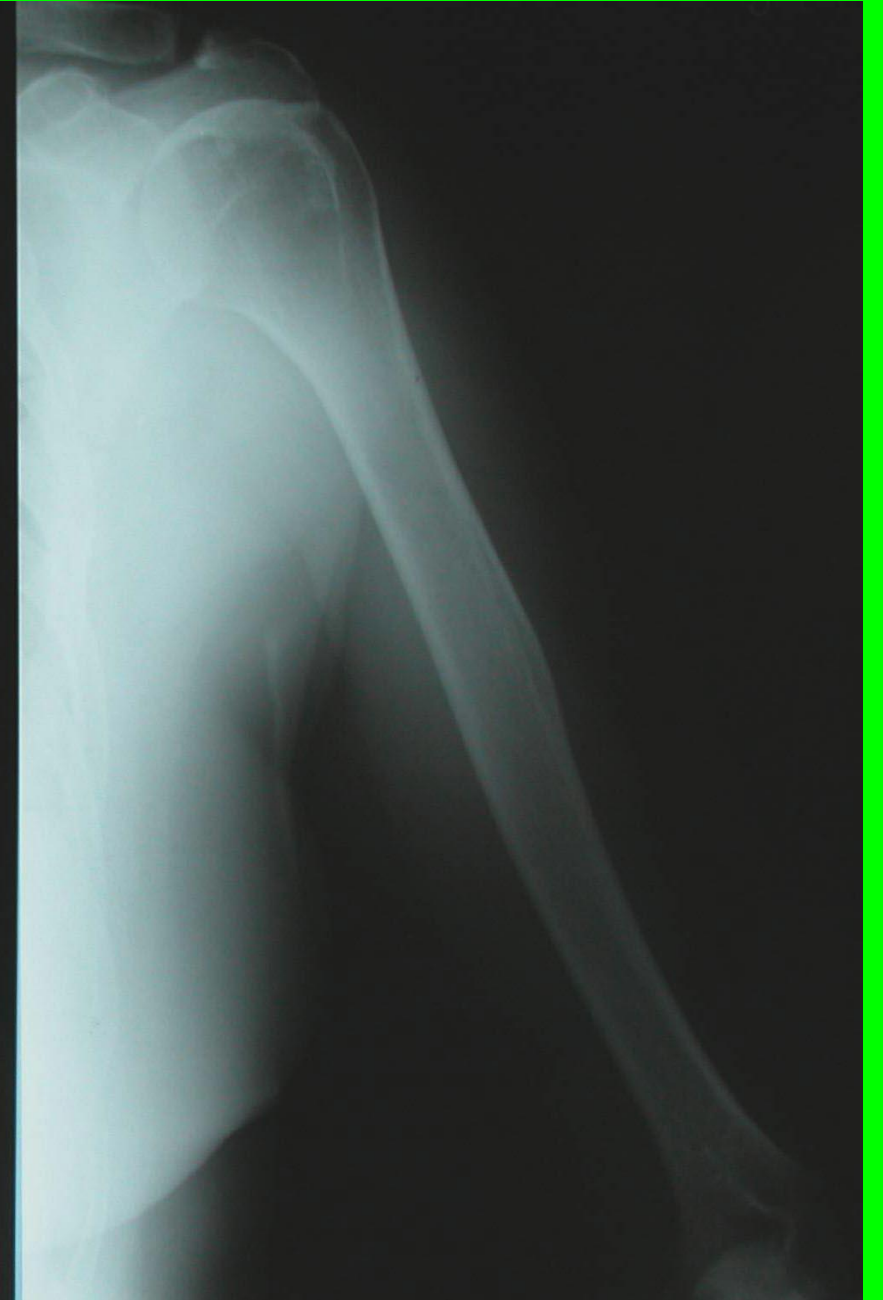
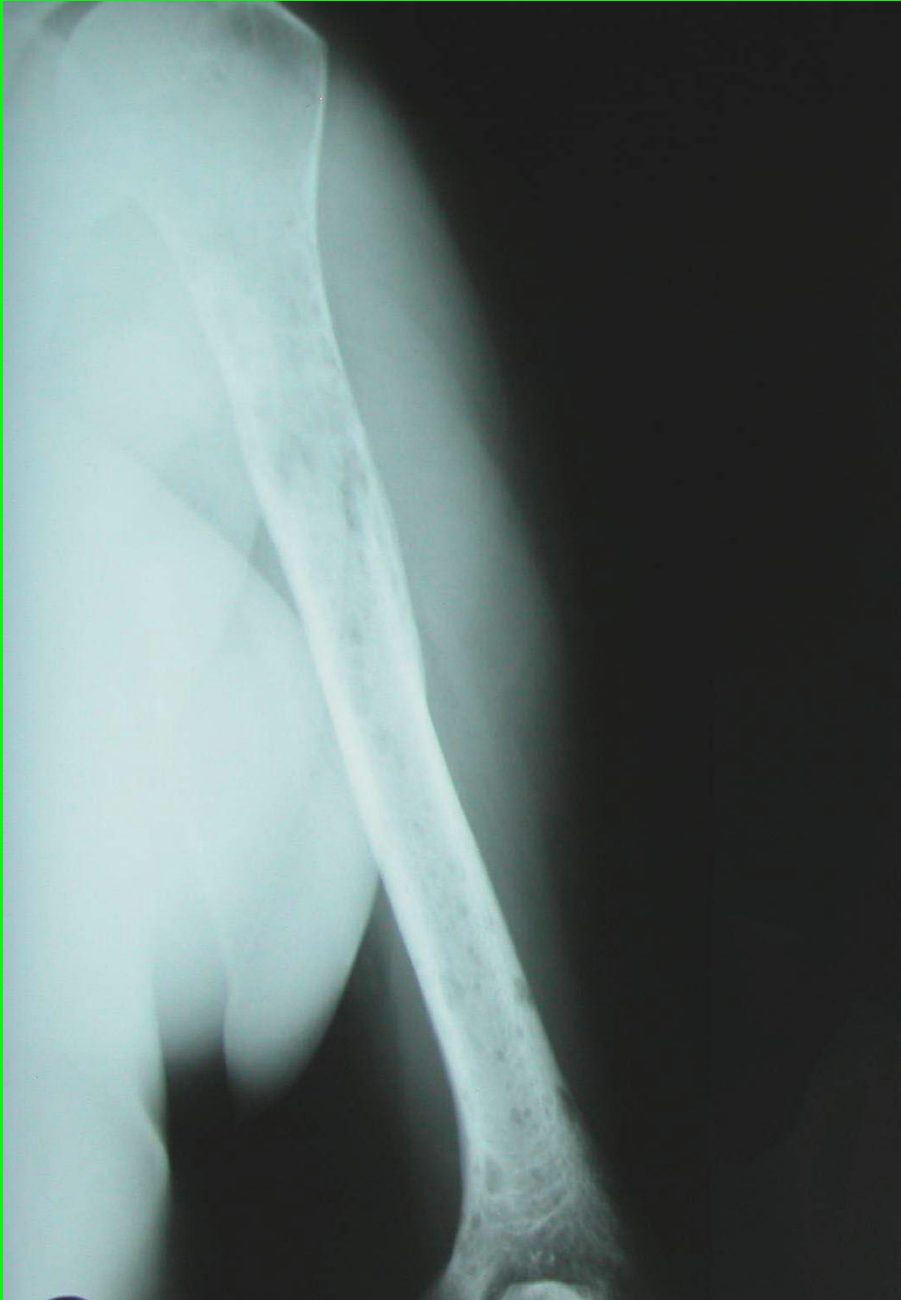Ant



Po léčbě

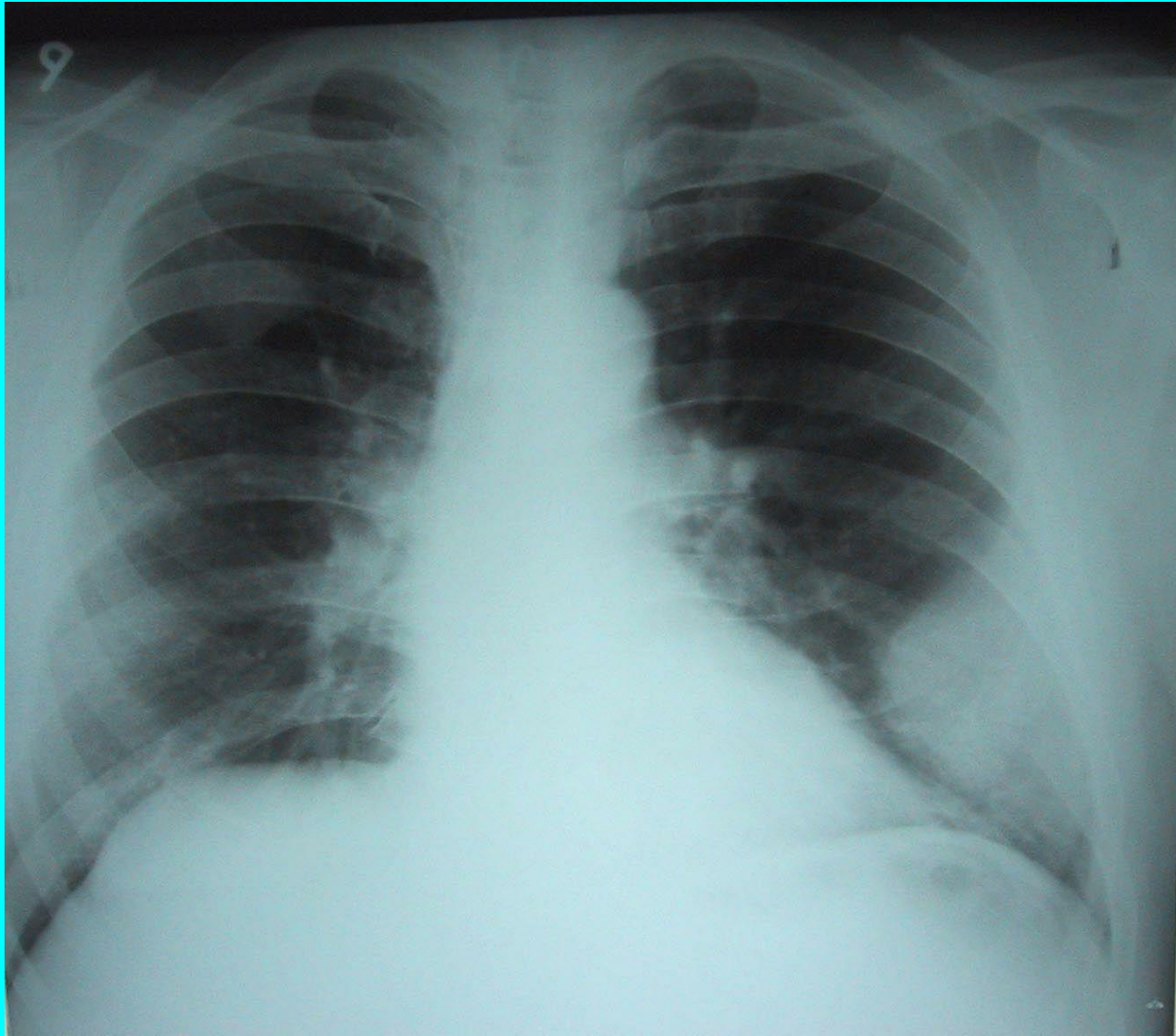


Kazistijka 4 ML 40.. Výrazná osteolýza pažní kosti - po rece- vlevo. , vpravo vstuopní nález.bez ještě bez zjevných osteolytických změn. .



## Kazuistika 5

PJ 41. Extramedulárně se šířící plazmocytom , vycházející ze žebra.



# MR- retroorbitální plazmacytom

