

Úvod do chorob pohybového systému

The title is centered and overlaid on a decorative arrangement of circles. There are five circles in total: two in the top row and three in the bottom row. The top row consists of a light blue circle on the left, a light blue circle in the middle, and a light blue circle on the right. The bottom row consists of a light blue circle on the left, a light blue circle in the middle, and a white circle with a light blue outline on the right. The text 'Úvod do chorob pohybového systému' is written in a bold, black, sans-serif font across the top row of circles.

5.4.2007

Základní pojmy

- Monoartritida
- Oligoartritida (2-4 klouby)
- Polyartritida (>4 klouby)

- Atralgie X Artritida
- Entezopatie X Tendosynovitida

Akutní monoartritida



- Infekce
- Krystalová artritida
- Hemartróza
- Neinfekční zánětlivé choroby
- Monoartikulární prezentace polyartikulárních chorob
- Hydrops infermitens

Akutní monoartritida - vyšetření

- Aspirace
- Kultivace
- Mikroskopie
- Citlivost na ATB
- Polarizovaná mikroskopie
- RTG
- CRP, FW, Hb, leu, KM....
- Imunologie (RF, anti-CCP atd.)

Chronická monoartritida

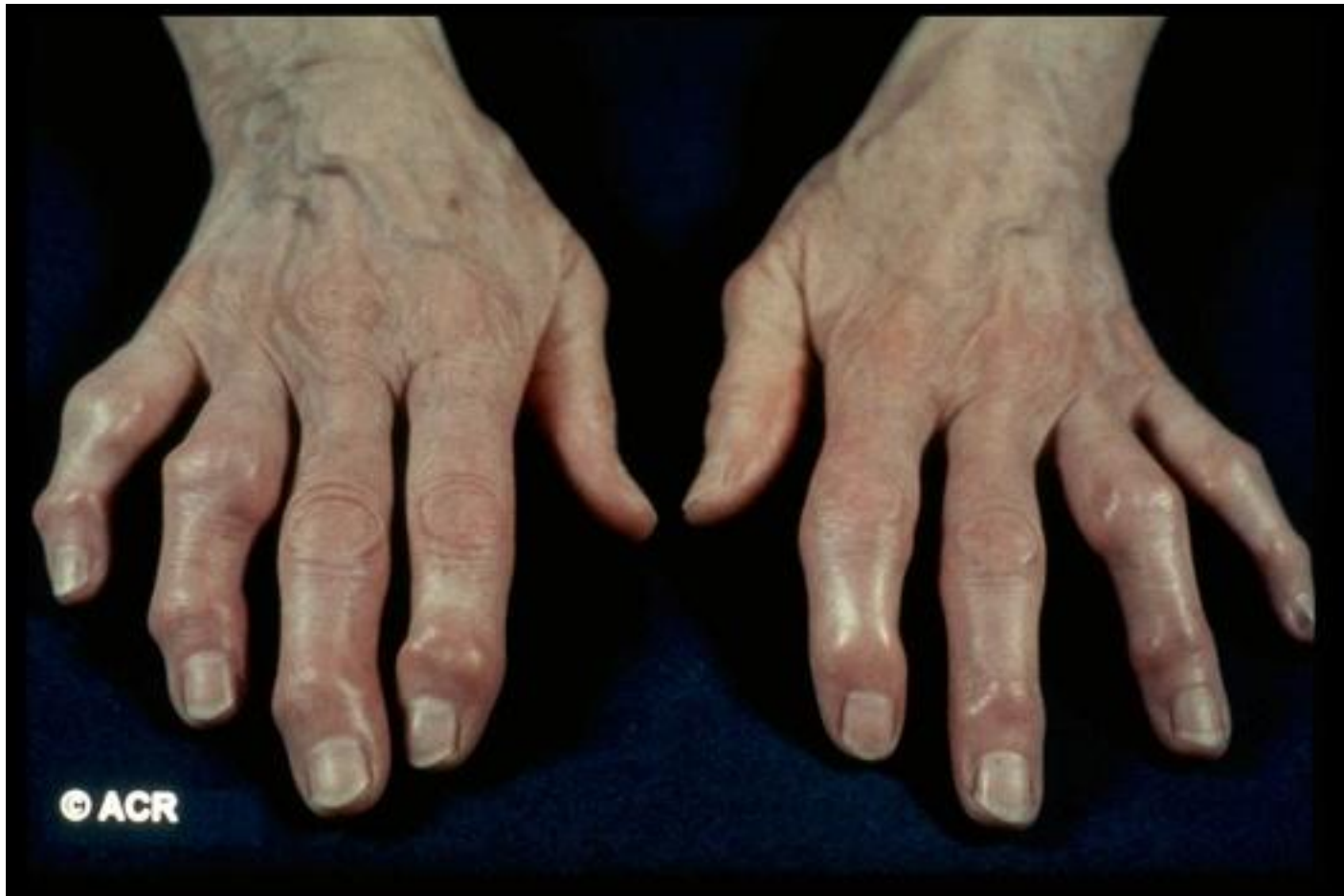- **Infekce**
 - neléčená
 - Osteomyelitida
 - Fungální infekce
 - Lymeská choroba
 - TB arthritis
- **Ne- infekční zánětlivé choroby**
 - SpA
 - RA
 - JCA
 - Sarcoidosis
 - Krystaly
- **Ne-zánětlivé choroby**
 - Osteoartóza
 - Úrazy
 - Avaskulární kostní nekróza
 - Neoplasma

Akutní polyartritida

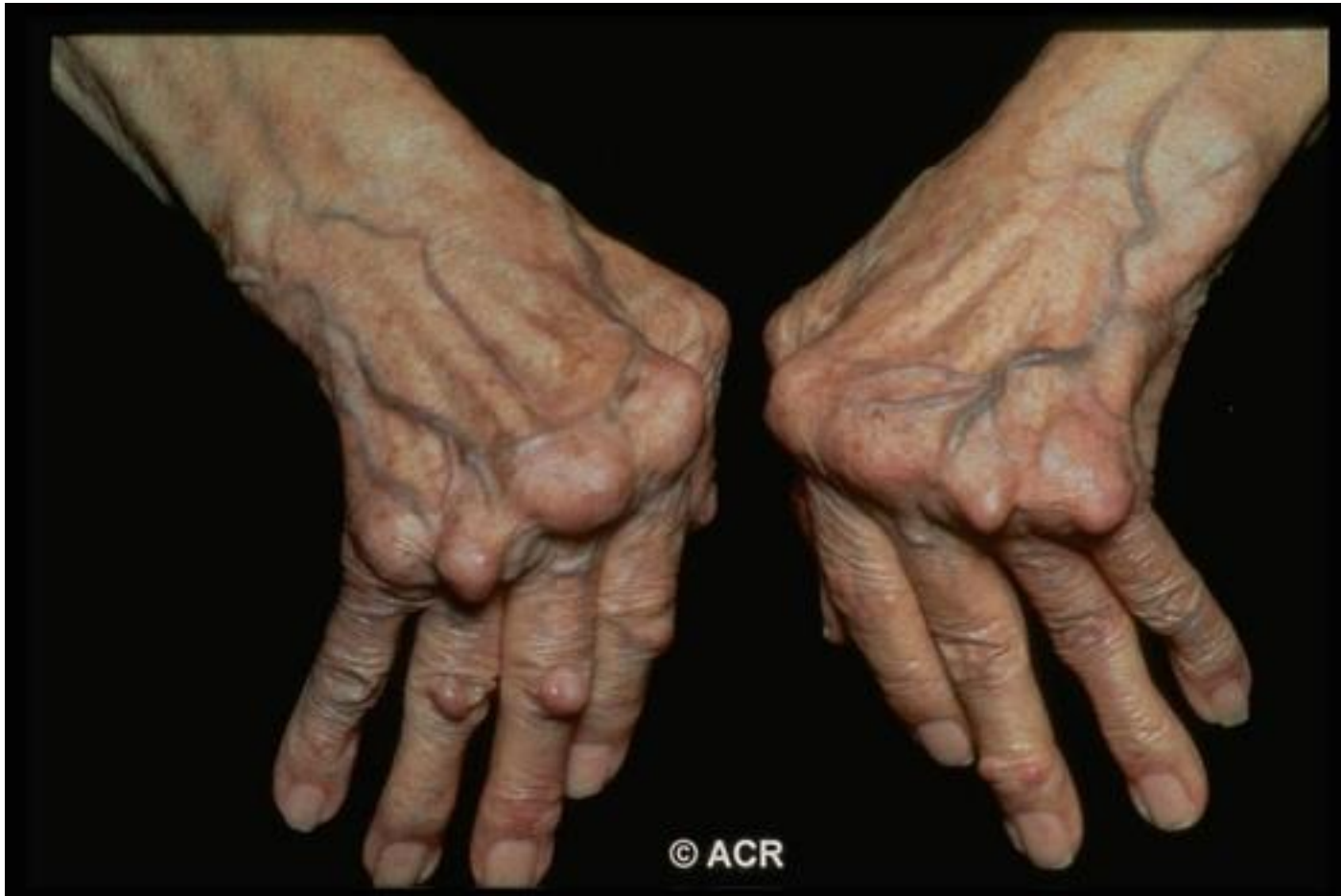

- Infekce (bakteriální, virové, borrelie, parazitární, reaktivní)
- Zánětlivé – neinfekční
 - RA, JCA, SLE, SpA, Revmatická horečka, sérová choroba, sarcoidóza, krystaly, vaskulitidy, leukemie.....,

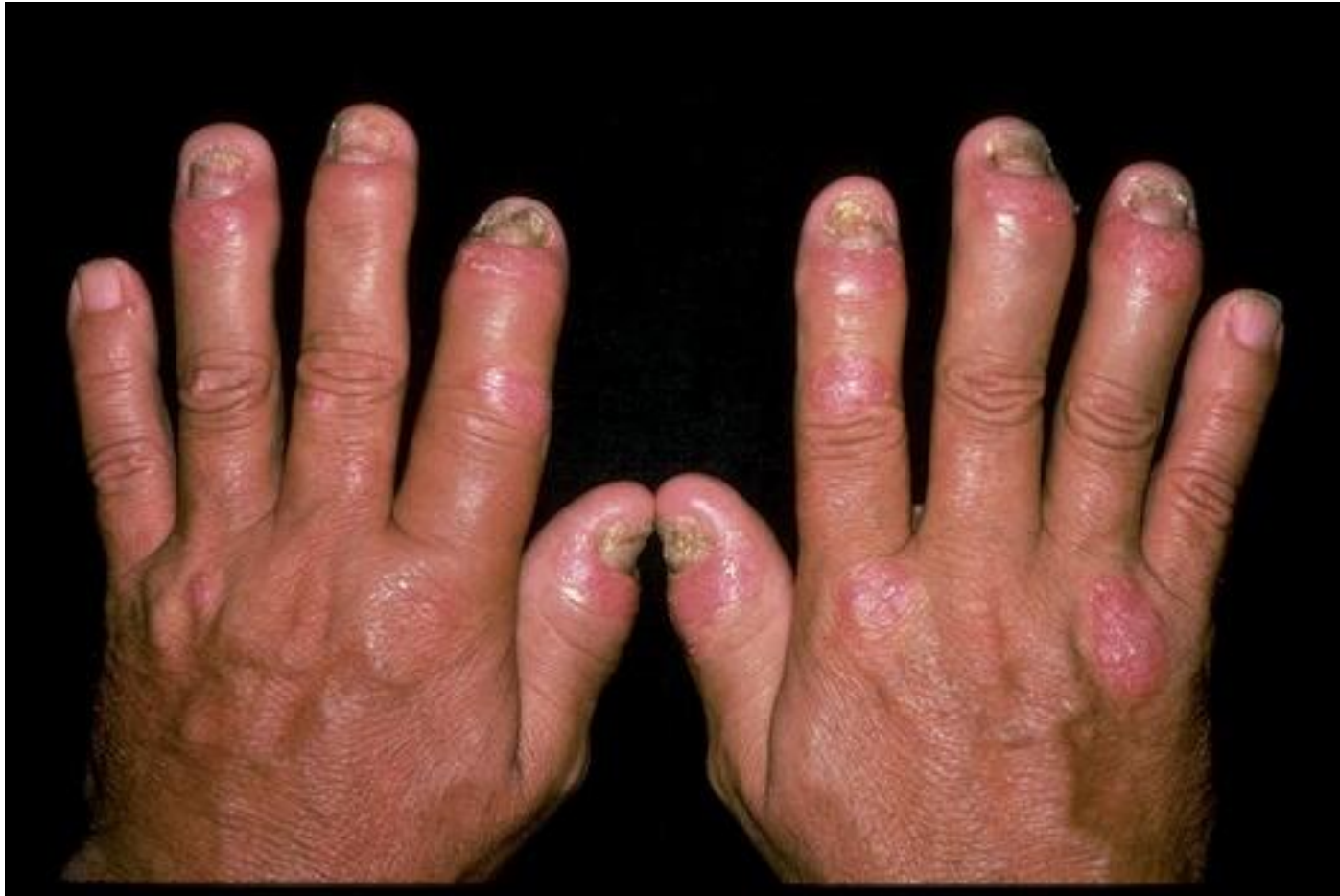Diferenciální dg. postižení drobných ručních kloubů



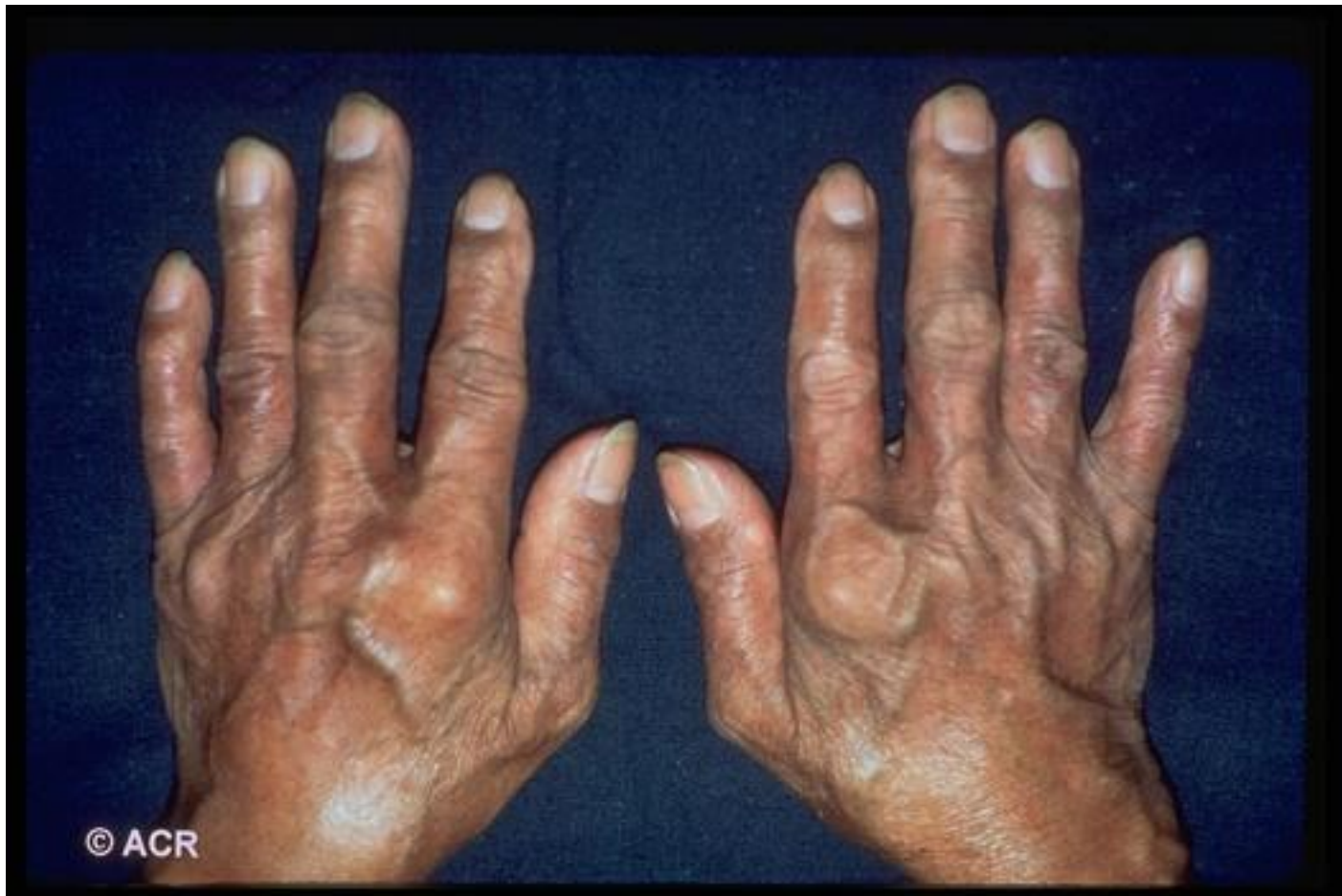Diferenciální dg. postižení drobných ručních kloubů



Diferenciální dg. postižení drobných ručních kloubů



Diferenciální dg. postižení drobných ručních kloubů



Punkce kloubního výpotku

Synoviální výpotek	Speciální nálezy	Leukocyty/m³
Normální	čirý, nažloutlý, viskozní	< 200 (< 25% PMN)
Nezánětlivý	čirý, či lehce zkalený, žlutý, viskozní	200-2000 (< 25% PMN)
Zánětlivý	zkalený, žlutý, tekutý –vodový, glu – sníž.	2000-100 000 > 50%PMN
Septický	purulentní, hustý, nízká glukosa	➤80 000 > 50%PMN
Hemorhagický	příměs krve	-

Nezánětlivý kloubní výpotek

- osteoartrosa
- časná RA
- trauma
- osteonekrosa
- SLE
- SSc
- vaskulitidy
- hypothyreosa
- amyloidosa

Zánětlivý kloubní výpotek


- RA
- ReA
- akutní dna
- PsA
- EpA
- AS
- virová artritida
- revmatická horečka
- JIA
- m. Behcet
- infekce

Septický kloubní výpotek



- bakteriální
- fungální
- mykobakteriální
- krystaly indukovaná artritida


DNA - mikroskopie



Hemorhagický kloubní výpotek

- trauma
- neuropatropatie
- pigmentová vilonodiulární synovitida
- tumor
- hemangiom
- mykobakteriální artr.
- Krvácivá onemocnění
 - hemophilie
 - trombocytopenie
 - trombocytosa
 - antikoagulační terapie

Extraartikulární projevy revmatologických chorob



- kožní
- oční
- kardiální
- plicní
- gastrointestinální

Kloubní potíže asociované s dermatolog. postižením (1)

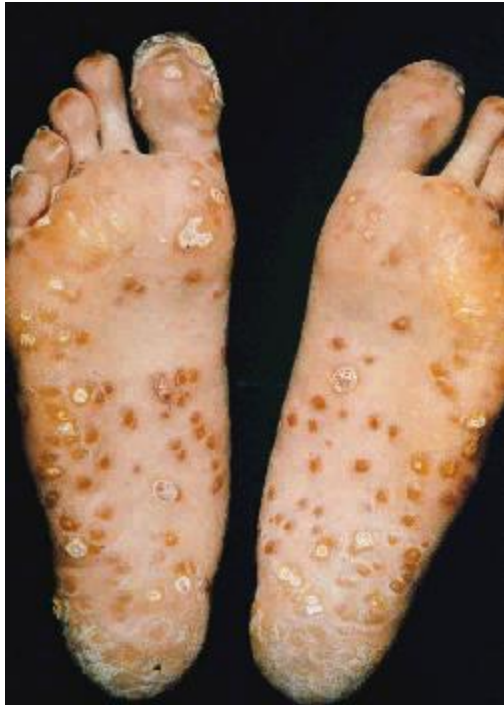- exantemy (např. SLE, RF, PM/DM, LB)
- papulosquamosní léze (např. PsA, ReA, SLE)
- anulární léze (např. SLE, LB, RF)
- kožní změny v obličeji a fototox. exantem (SLE)
- urtikaria (hypoC. vaskul., serová nemoc, HBV)
- nodulární léze (RA, RF, panikulitis, vaskulitis)
- vesikulosní či pustulární léze (Behcet, EpA, neiss.)

Kloubní potíže asociované s dermatolog. postižením (2)

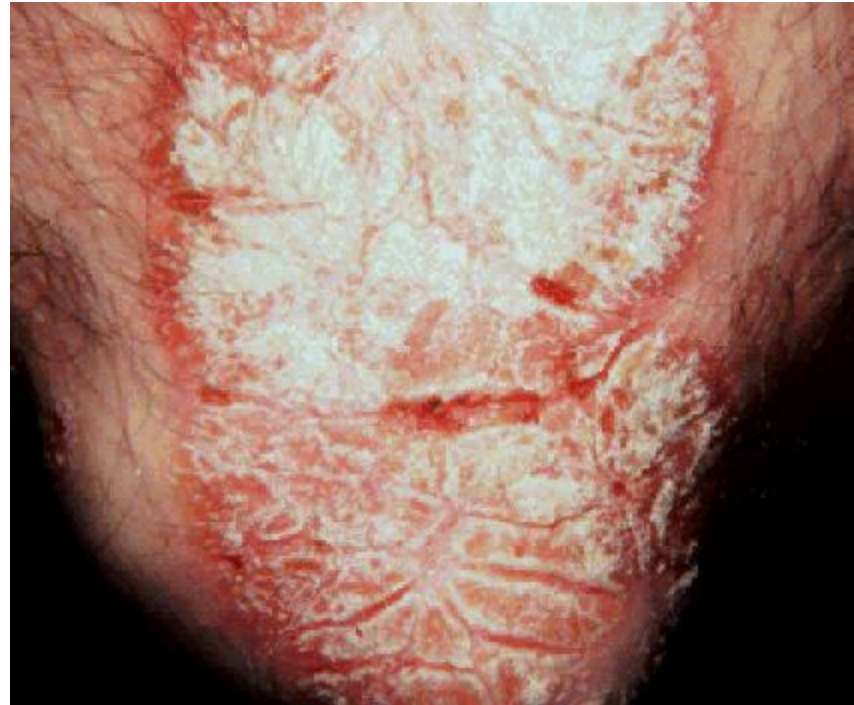- purpura (a-palpable & b-non-palpable)
 - a) trombopenie, vaskul. příčiny, amyloidosa, APS)
 - b) vaskulitdy, G- bakteriální infekce
- ulcerace (RA, EpA, Behcet s., Wegener granul.)
- kožní sklerosa (SSc, EosF, MG, diabetes)
- teleangiaketazie (SSc, Rendu Osler)
- poruchy pigmentace kůže (hemochrom., m. Whipple, SSc, EosF)
- ulcerace (SLE, ReA, m. Behcet)

Kloubní potíže asociované s dermatolog. postižením (3)

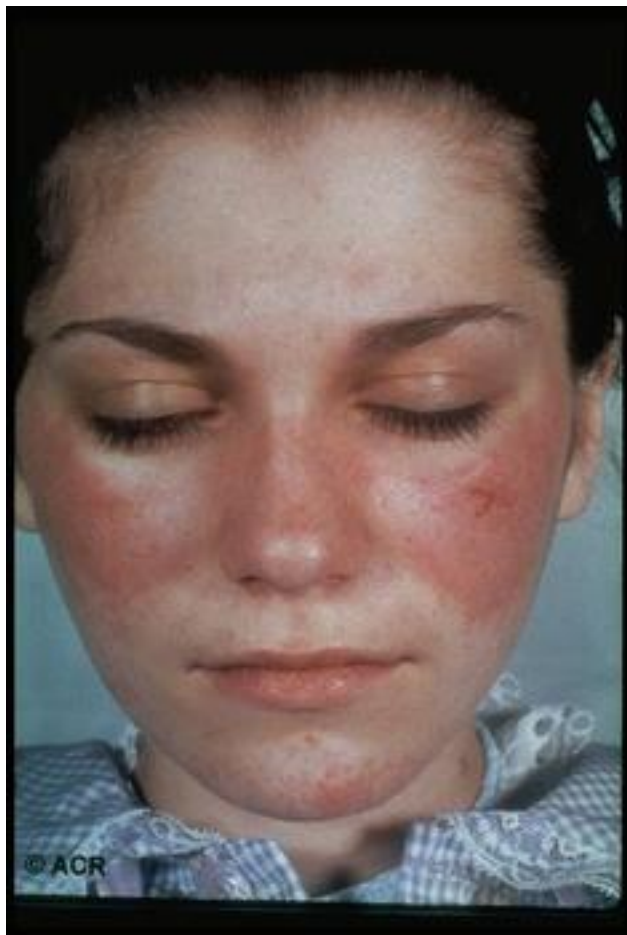Keratoderma blenorhagicum



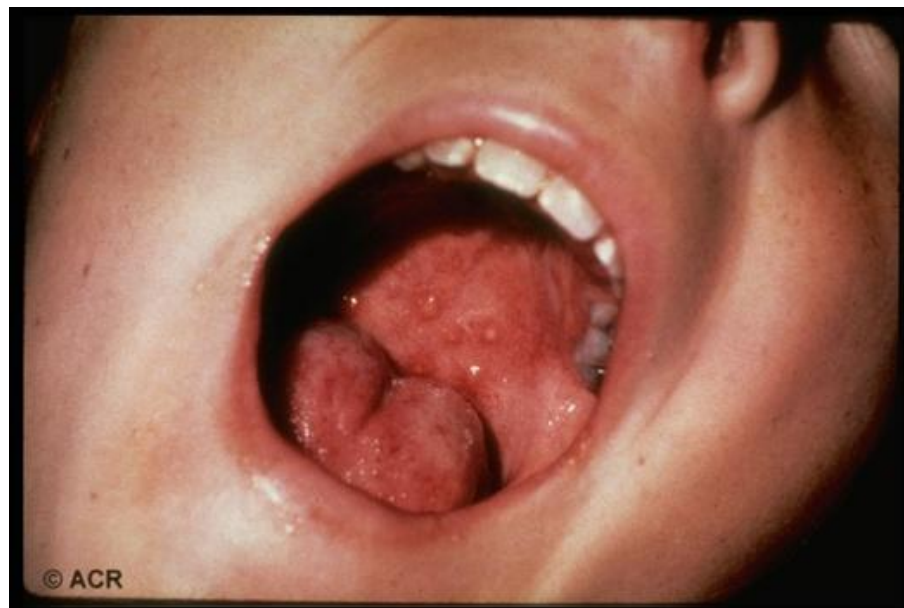Psoriasis



Kloubní potíže asociované s dermatolog. postižením (4)

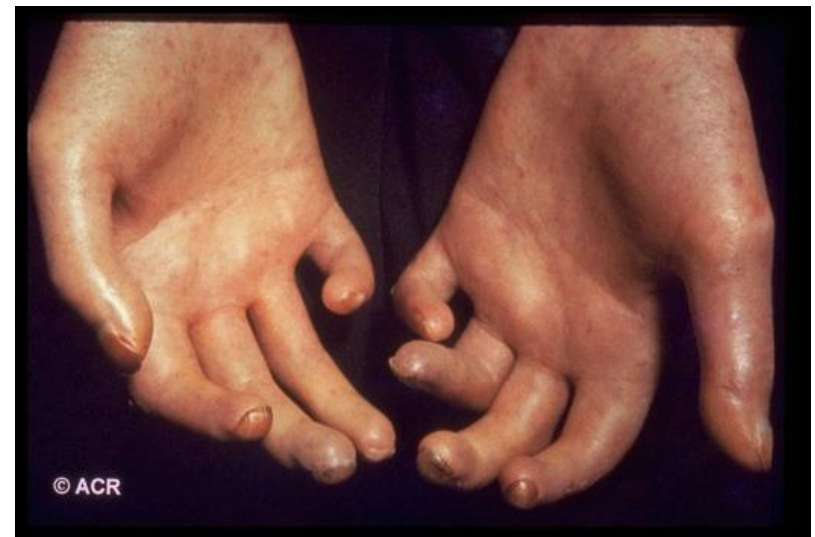
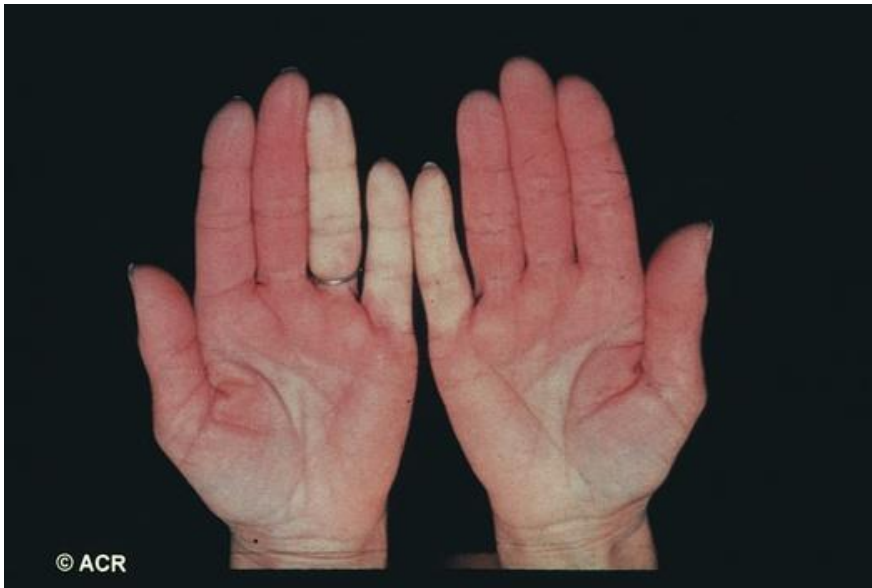
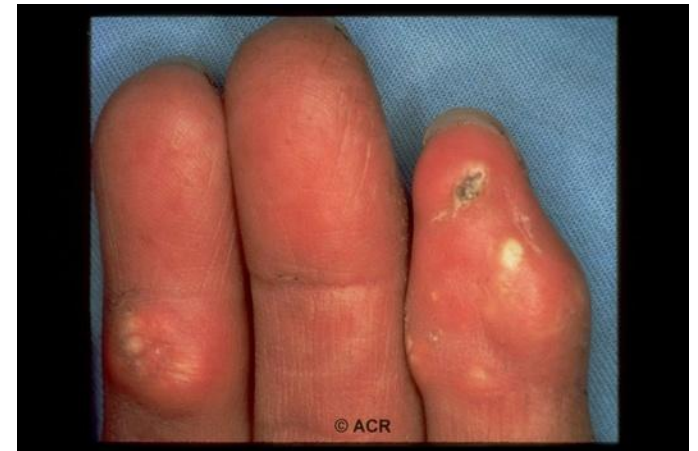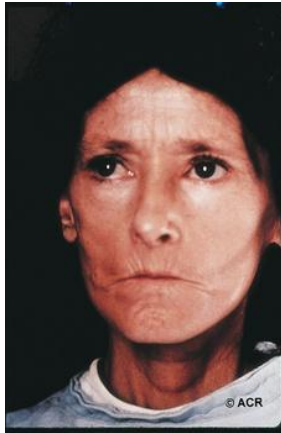SLE



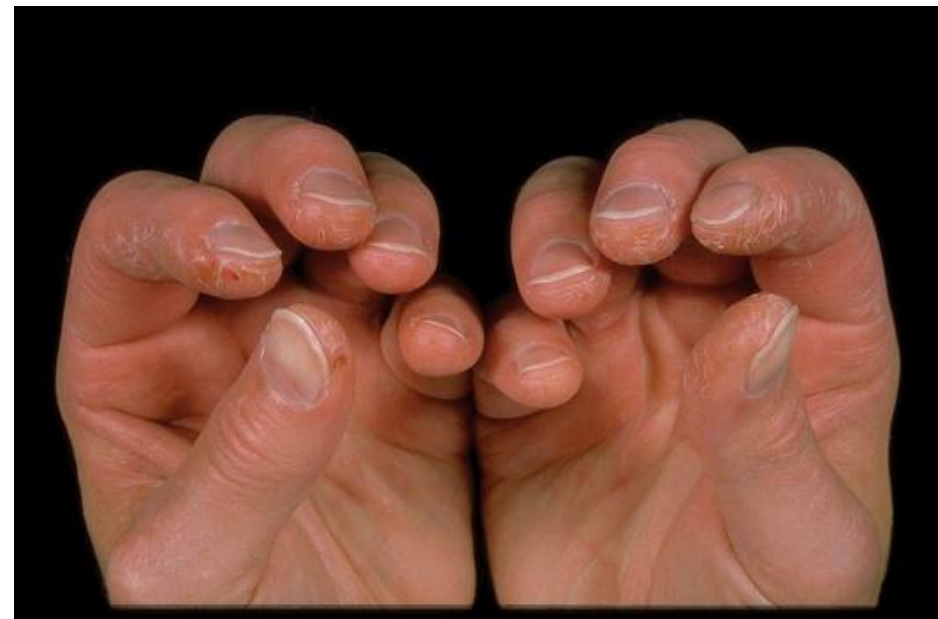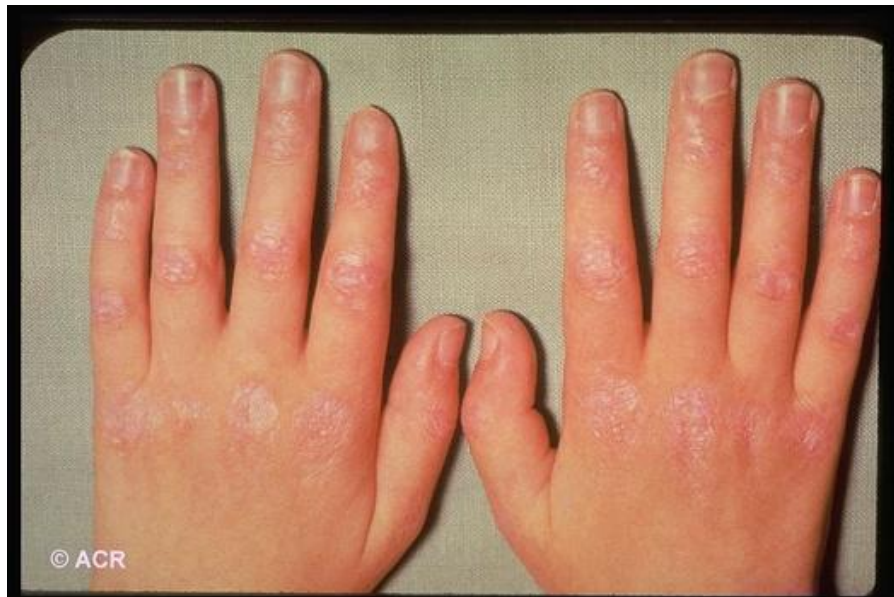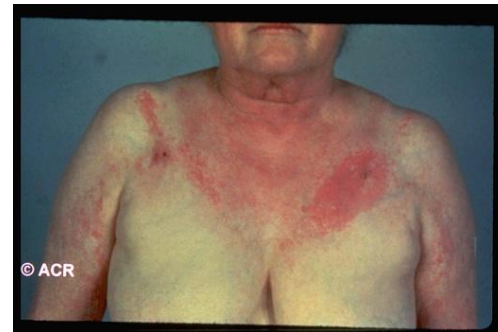Kloubní potíže asociované s dermatolog. postižením (5)

SSc



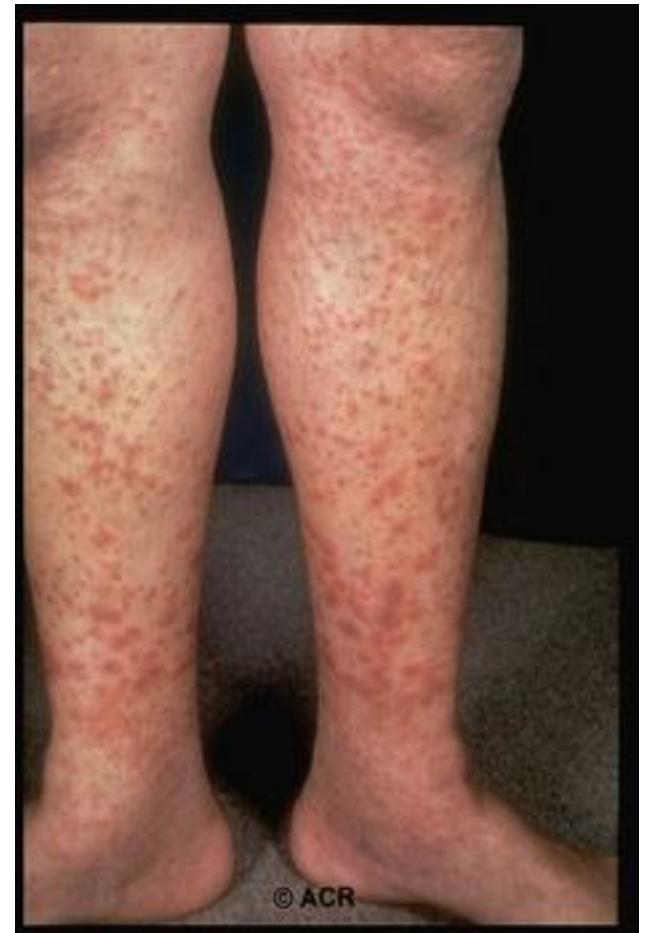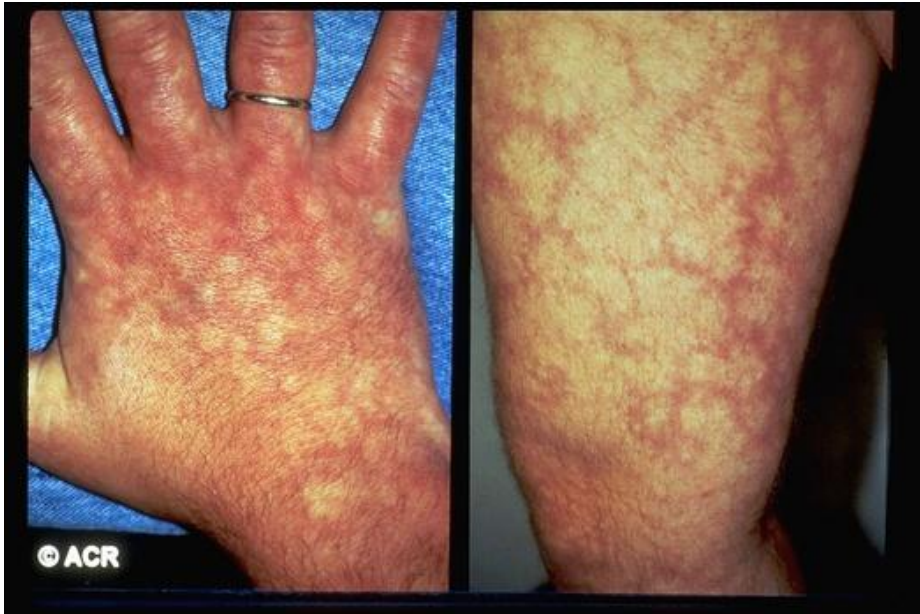Kloubní potíže asociované s dermatolog. postižením (6)

DM/PM



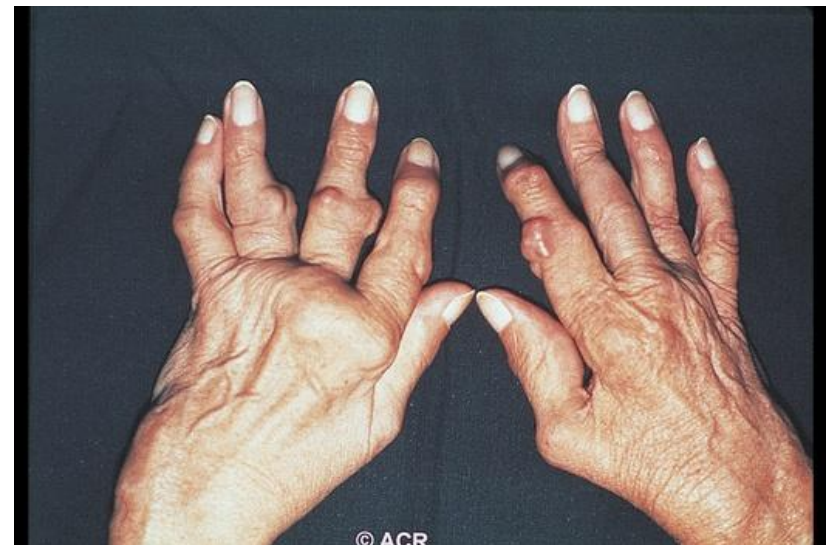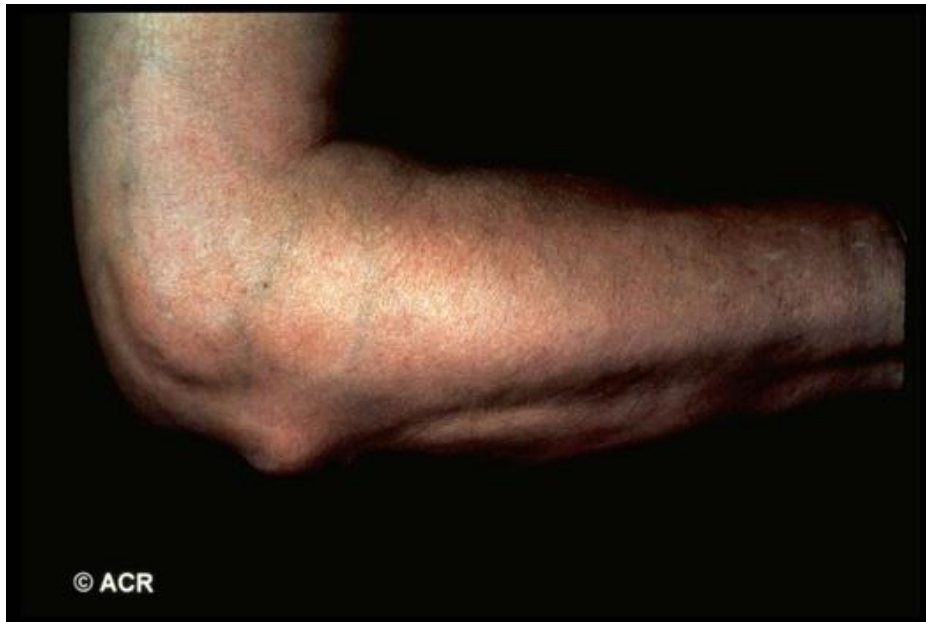Kloubní potíže asociované s dermatolog. postižením (7)

Vaskulitidy



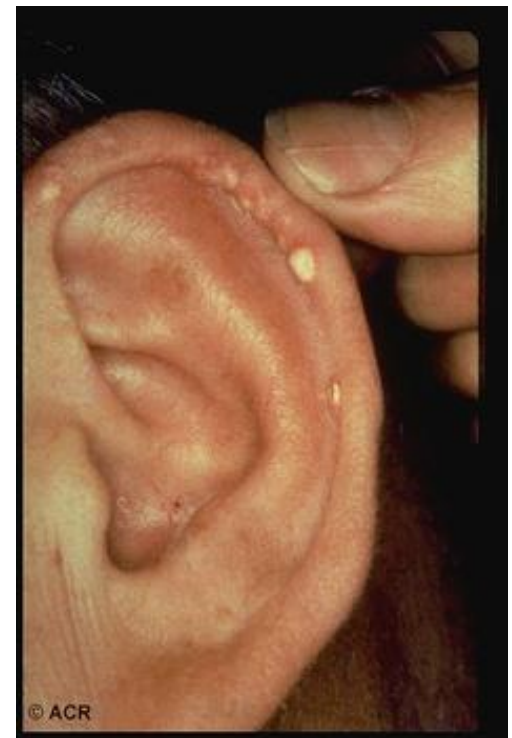
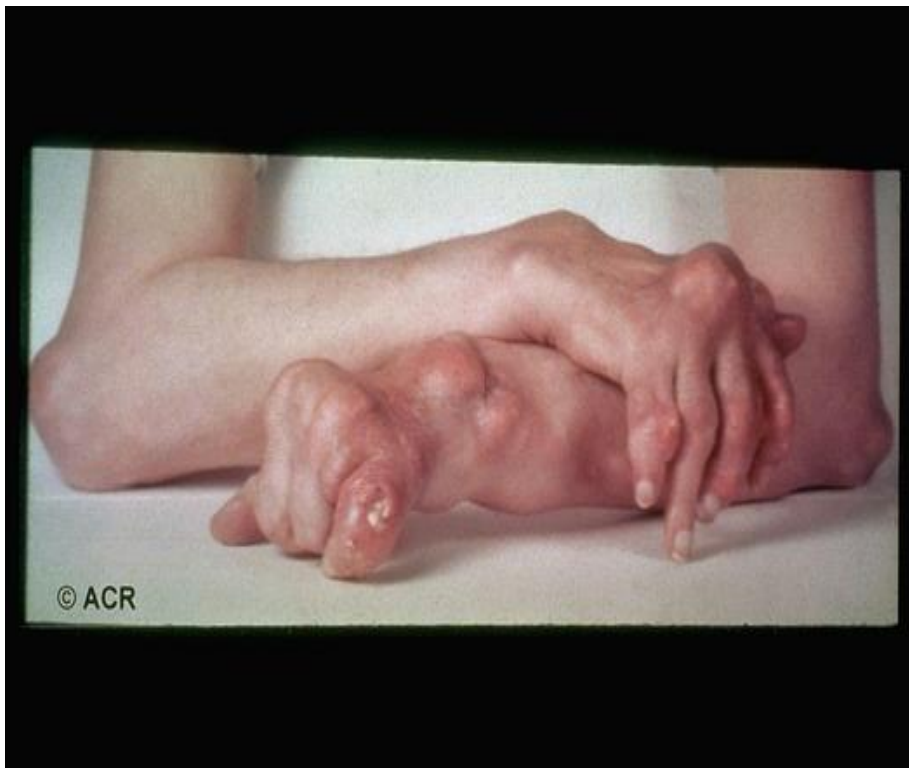
Kloubní potíže asociované s dermatolog. postižením (8)

Revmatoidní uzly



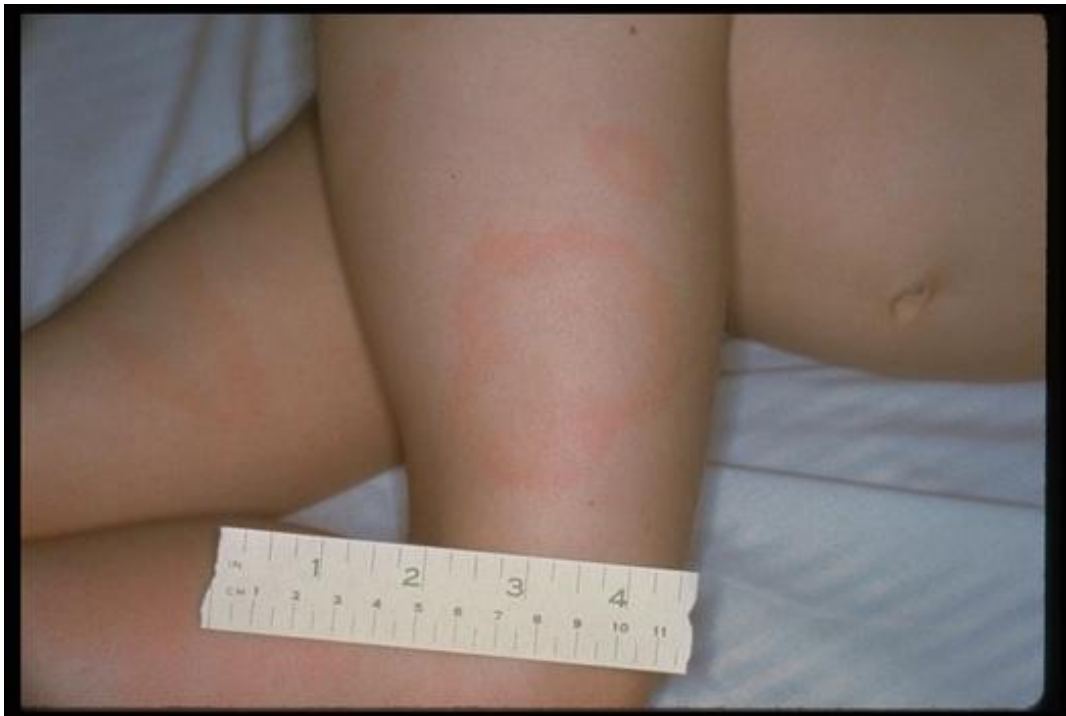Kloubní potíže asociované s dermatolog. postižením (9)

Dnavé tofy



Kloubní potíže asociované s dermatolog. postižením (10)

Lymeská boreliosa

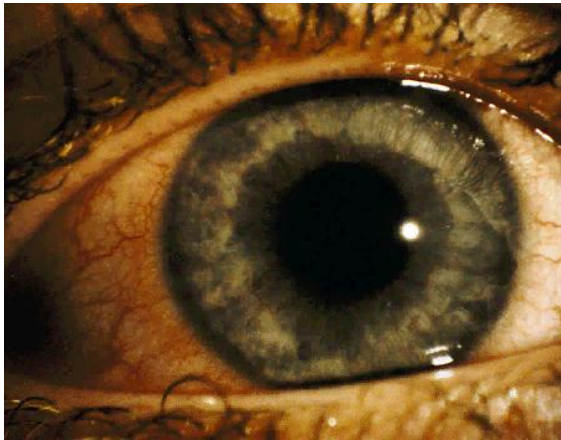

Kloubní potíže asociované s očním postižením

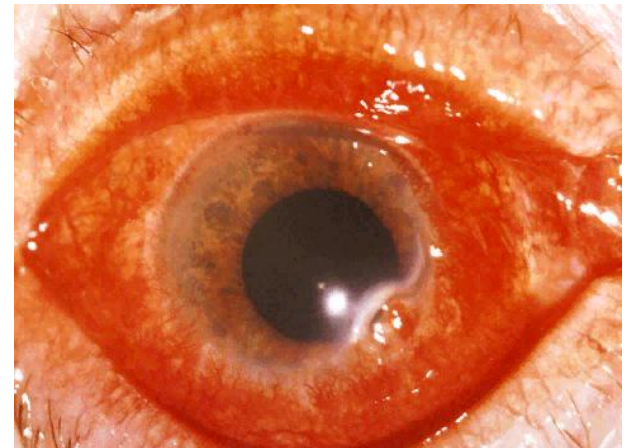- uveitida, uveoretinitida (JIA, seronegat.SpA)
- keratokonjunktivitida (SS, SLE, RA, ReA)
- scleritida, episleritida (RA, SLE, AS, Behcet)
- neuritida zrkového nervu (temporální artetritida)

Kloubní potíže asociované s očním postižením

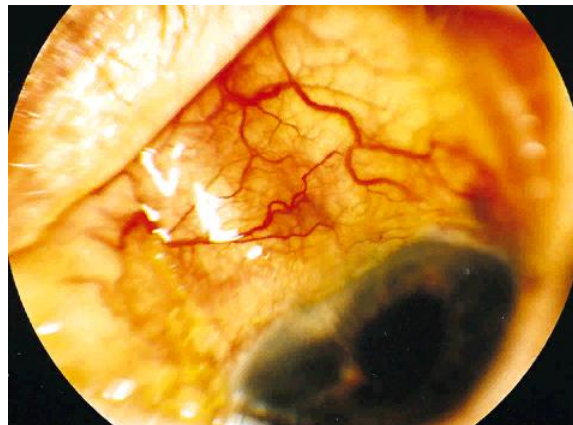
Uveitis



Cornelání ulcerace



Scleitida



Kloubní potíže asociované s kardiálním postižením



- Perikardialní postižení (SLE, RA, SSc)
- Postižení myokardu (PM/DM)
- Postižení endokardu (SLE)

TEN

- APS

Kloubní potíže asociované s plicním postižením

- Pleuritida (RA, SLE, SSc, WG)
- Intersticiál.pl. fibrosa (SSc, MTCD, PM/DM, AS)
- Postižení plicních cev (SLE, RA, WG)
- Postižení bronchů (RA, Churg-Strauss)
- Infekční komplikace (imunosuprese, SS)
- Polékové postižení (MTX)

Kloubní potíže asociované s postižením GI traktu



ARTRITIDY ASOCIOVANÉ S PRŮJMEM

- artritida asoc. s m.Crohn
- artritida asoc. s ulcerosní kolitidou
- reaktivní artritidy
- m.Behcet, m.Whipple, sy sl. klíčky, coeliakie
- kolagenní kolitida

Kloubní potíže asociované s postižením GI traktu



ARTRIDY ASOC. S BOLESTÍ BŘICHA

- artritida asoc. s m.Crohn
- artritida asoc. s ulcerosní kolitidou
- vaskulitida (RA, SLE, PAN, HS, APS)
- scleroderma
- amyloidosa

NSA gastropatie

Chronická polyartritida

- RA
- SLE
- SS
- Polymyositis
- Překryvné syndromy
- Seronegativní spondylarthritidy
- OA

Význam lab. vyšetření pro dif. dg. revmatologických chorob

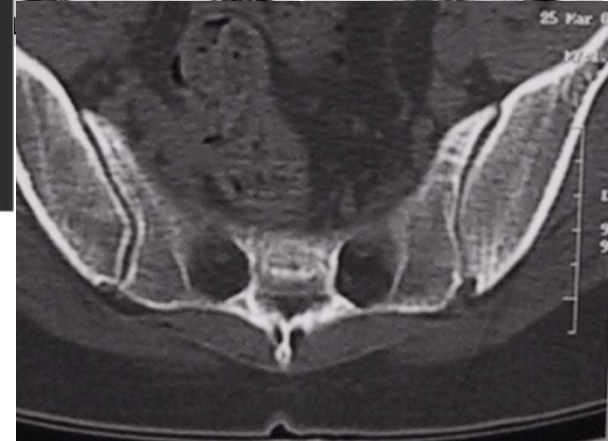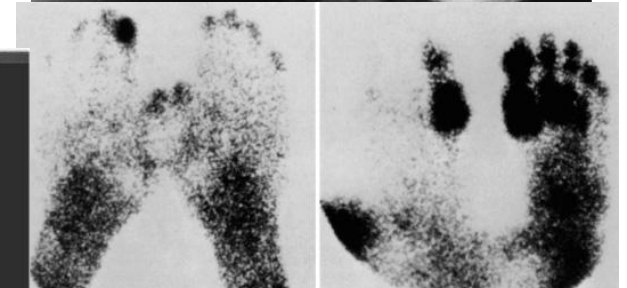
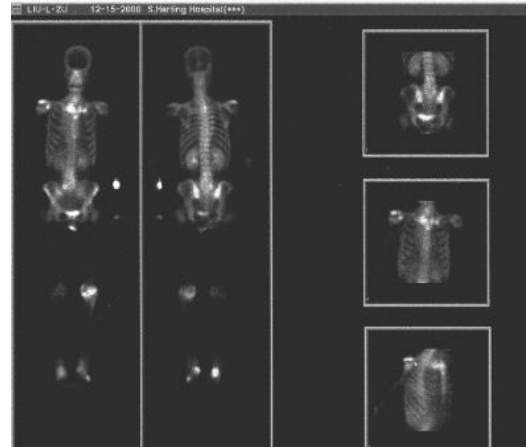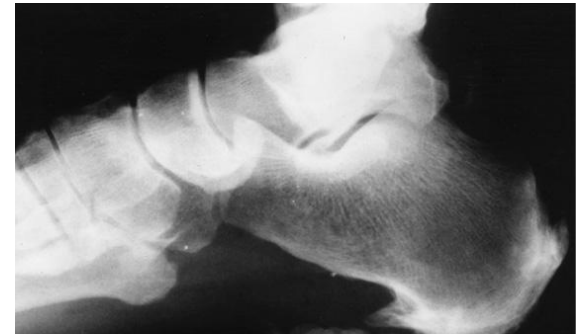
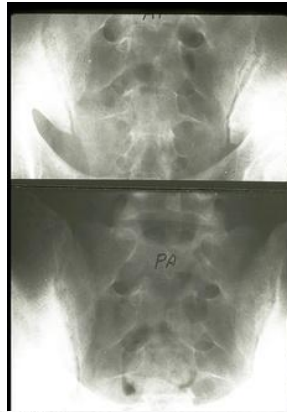
- indikace vyšetření při klinické suspekci
- metoda pomocná

CAVE

- falešná pozitivita testu
- falešná negativita testu
- chyba metody měření

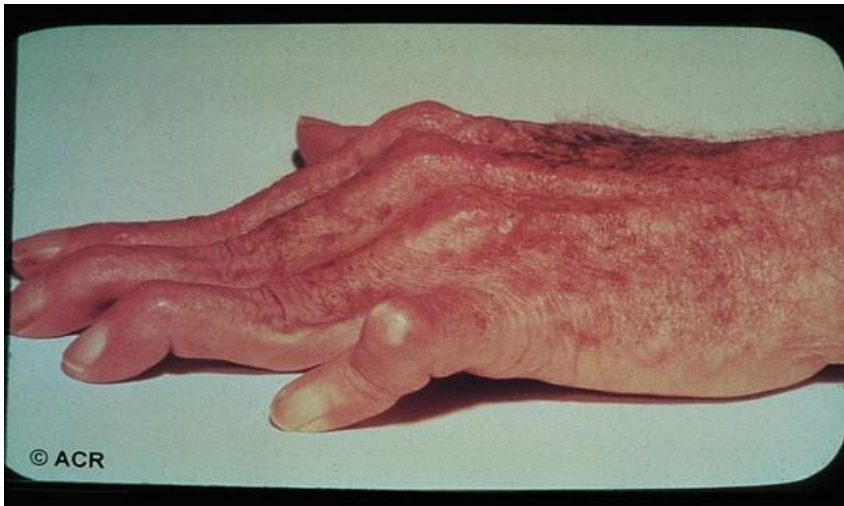Zobrazovací metody

- Rtg
- Ultrazvuk
- CT
- MR
- Scintigrafie





Elsevier items and derived items © 2005 by Elsevier Inc.

RA: Swan Neck a Boutonnière Deformity

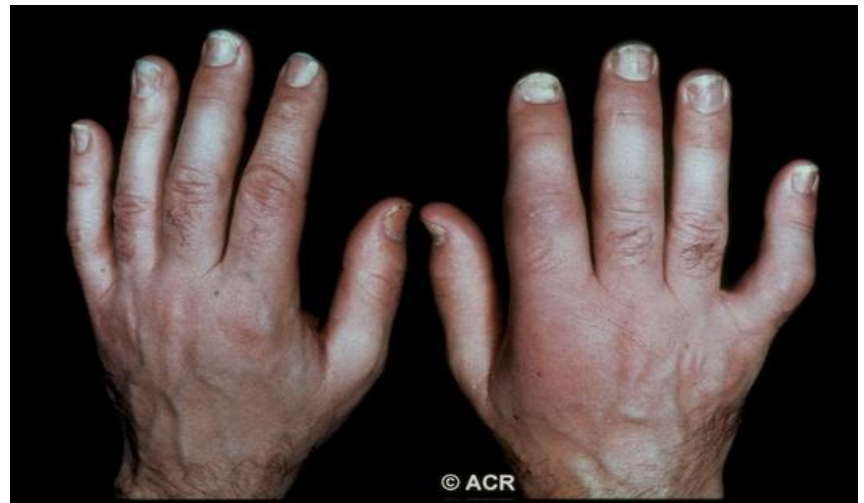

- **Pozdní stadium**
- **Swan neck (prsty 2 až 4) – šlachy flexorů se posunují dorzálně a fungují jako extenzory PIP**
Boutonnière (prst 5) naopak; extensory se chovají jako PIP flexory



PsA



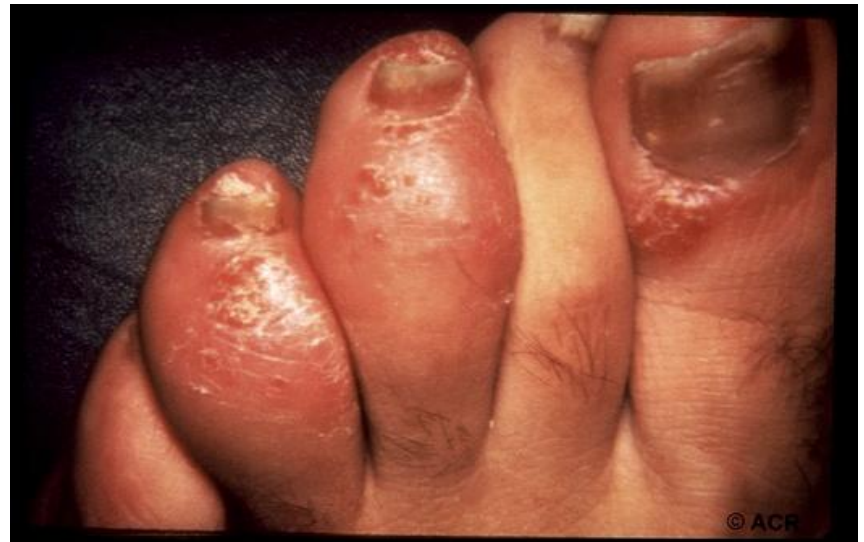- Zánět DIP
- „buřtíkové prsty“
- Nehty
- Psoriatic projevy
- Artritida se může objevit před kožními projevy



PsA

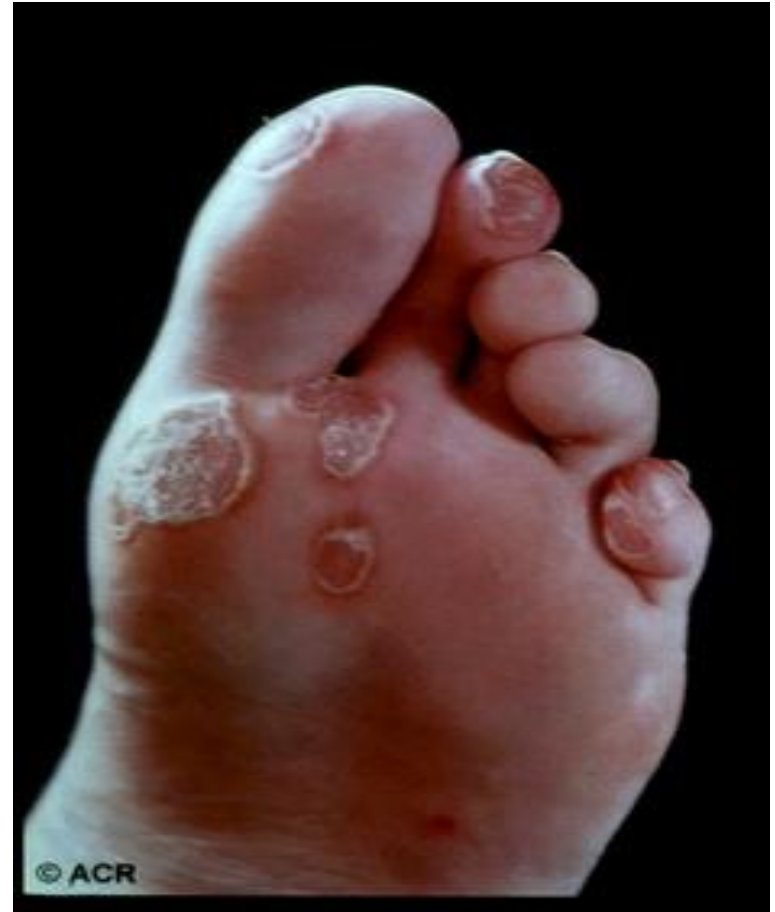


- „buřtíkové prsty“



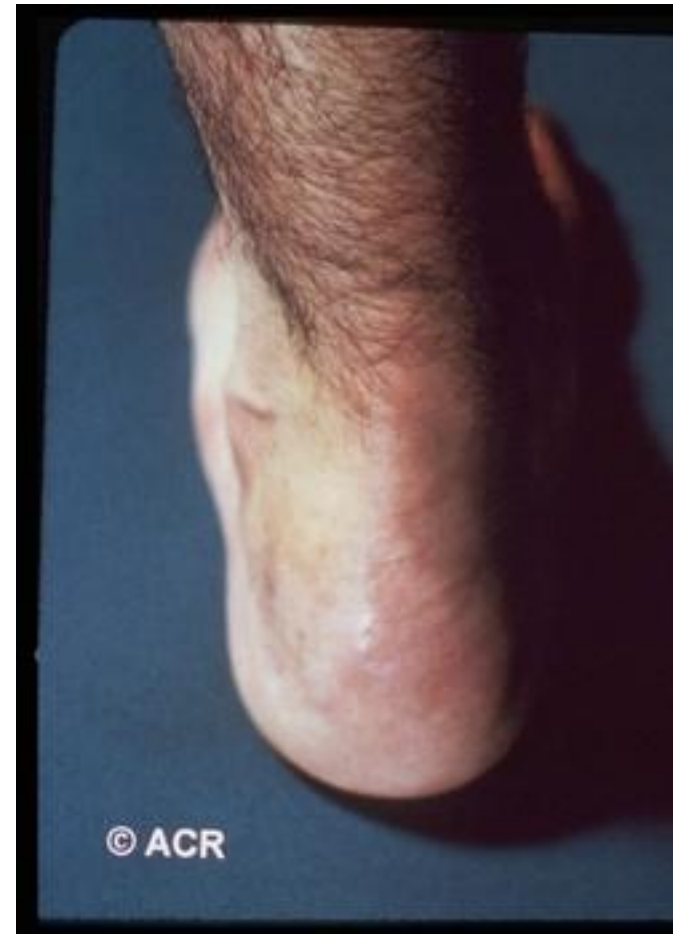Reiterův syndrom

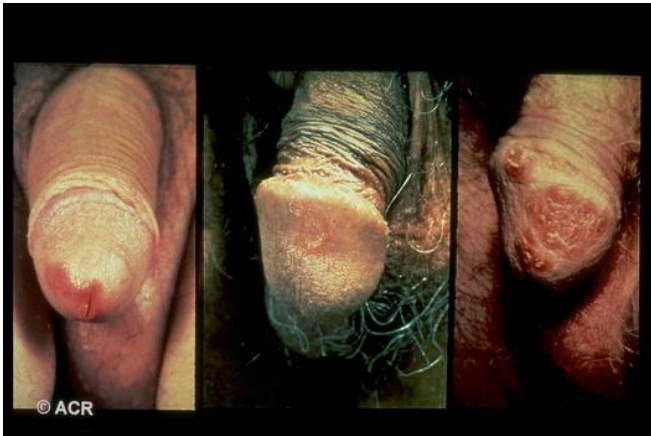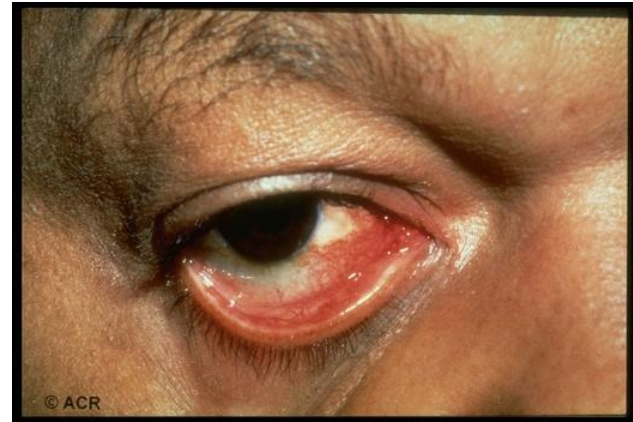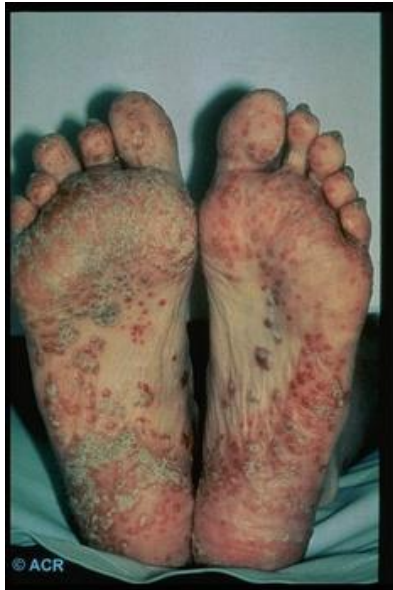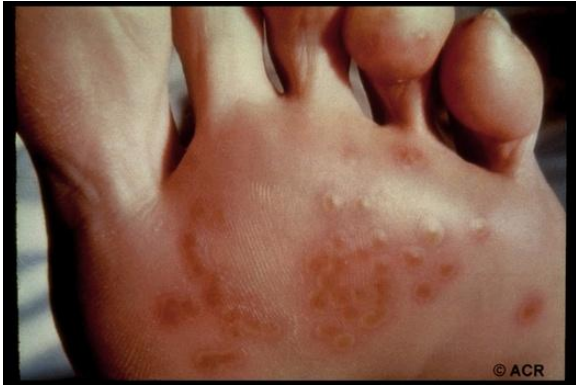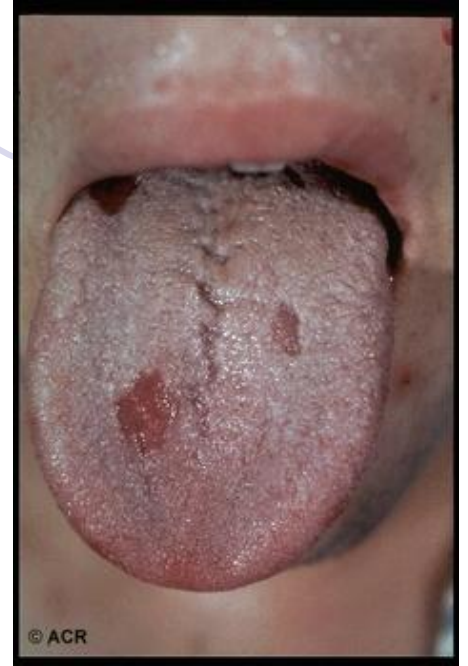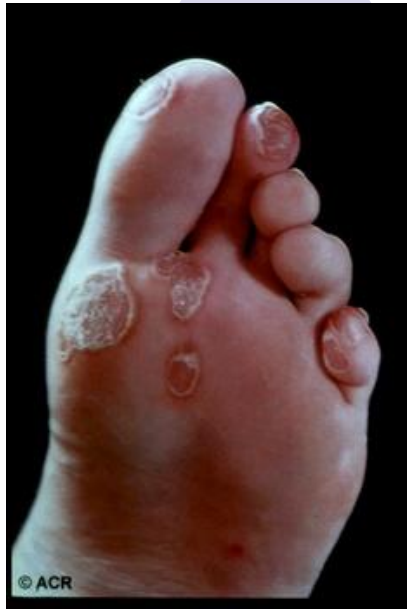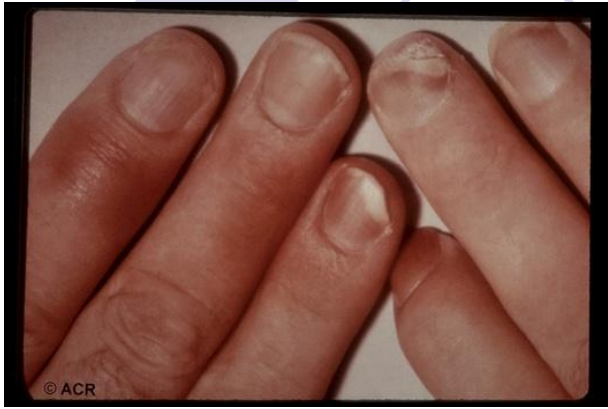- Keratoderma blennorrhagica
- Podobá se syfilis či psoriase



Reiter's Syndrome (Reaktivní Artritida)

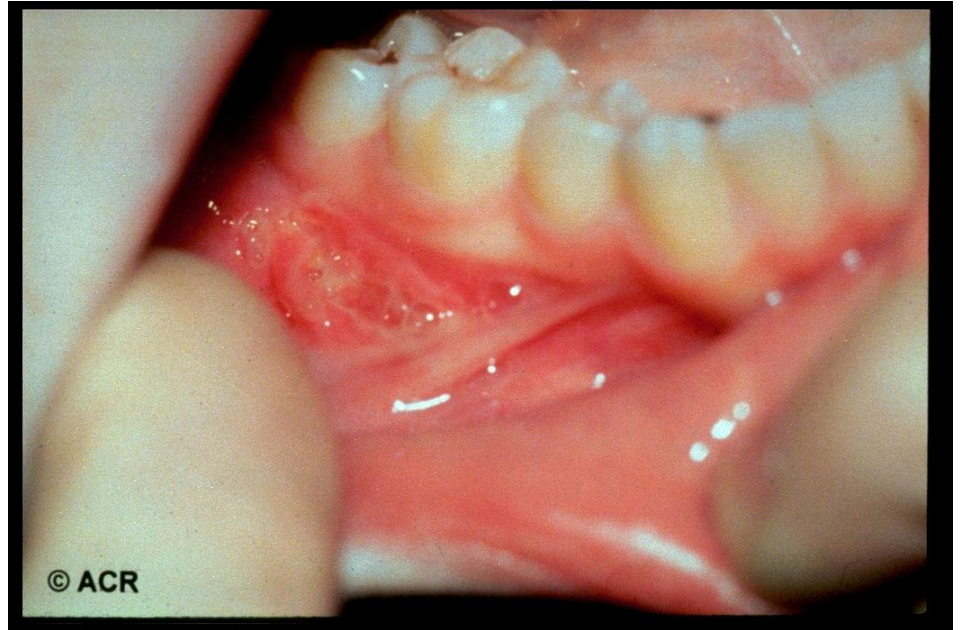
- Následující:
 - Uretritida or cervicitida
 - Infekční průjem
- Asociace:
 - Záněty očí
 - Balanitis, ulcerace v ústech
 - Entesopatie
 - Sacroiliitis







Zánětlivé střevní onemocnění

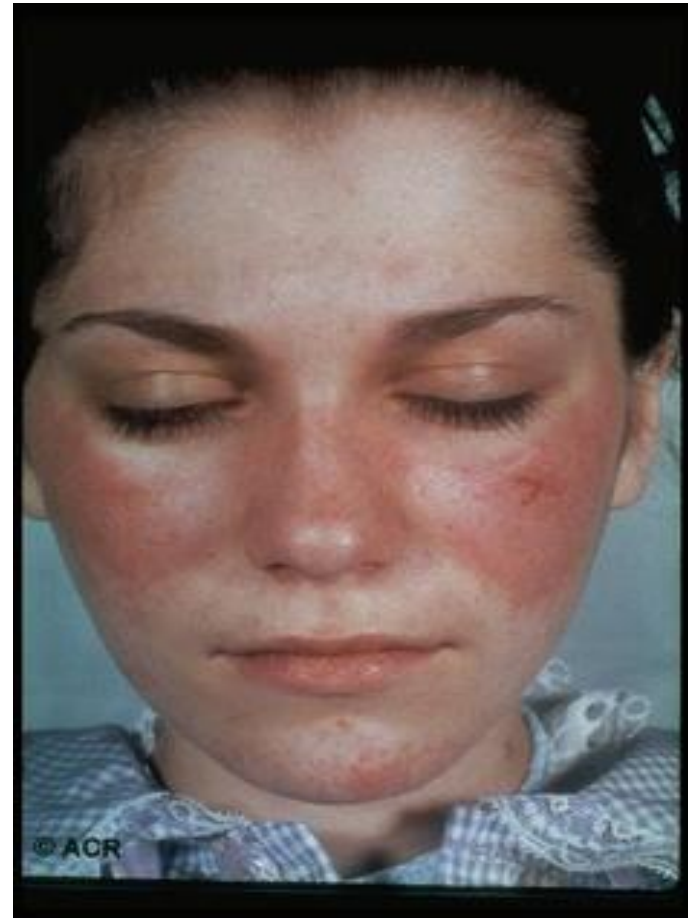- Ulcerosní kolitida
- Crohnova choroba



SLE

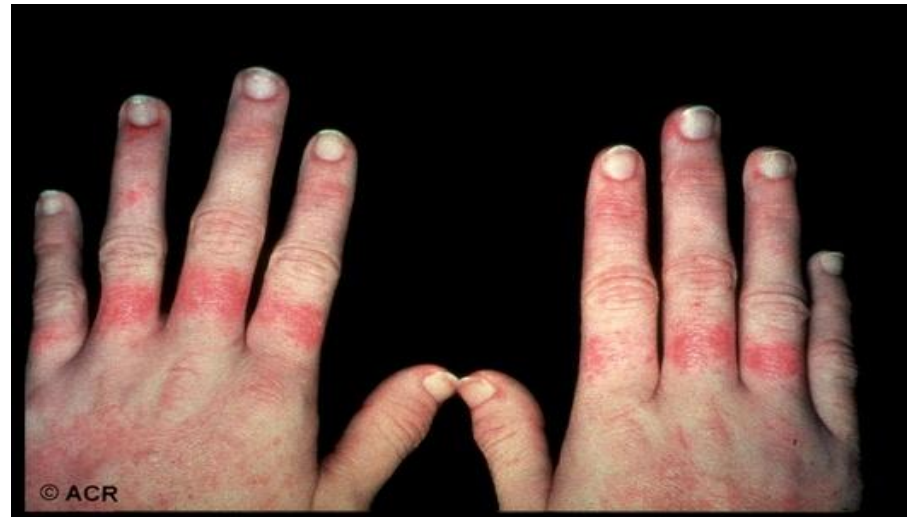

- Motylový exantém



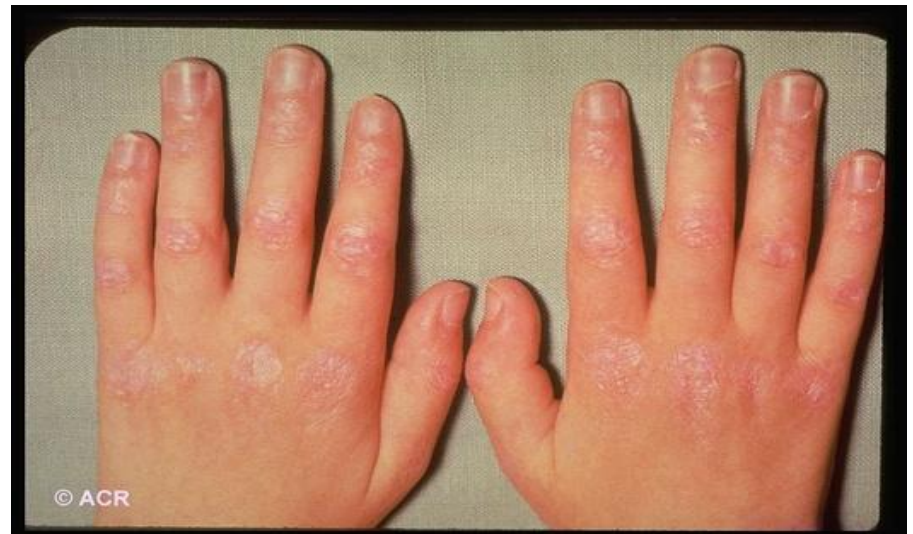SLE

- Interartikulární dermatitida
- U dermatomyozitidy dermatitida na kloubu



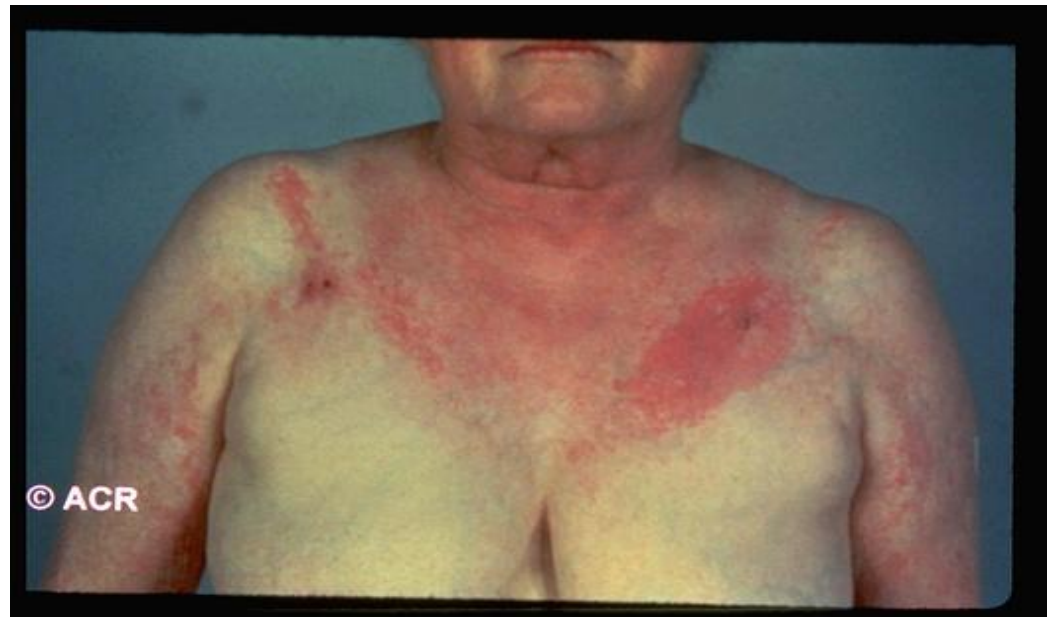Dermatomyzitida

- Vyrážka nad kluby
- Ruce mechanika

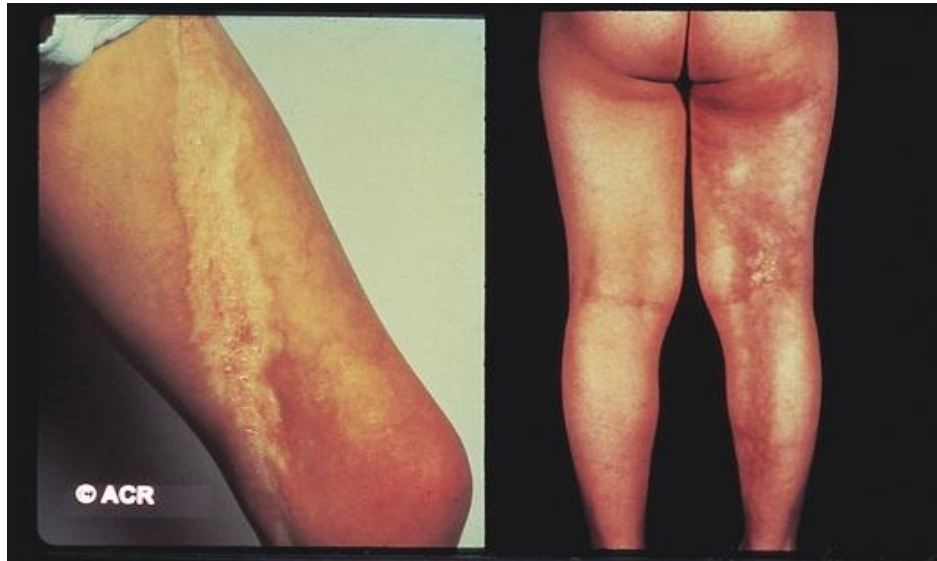

Dermatomyozitida

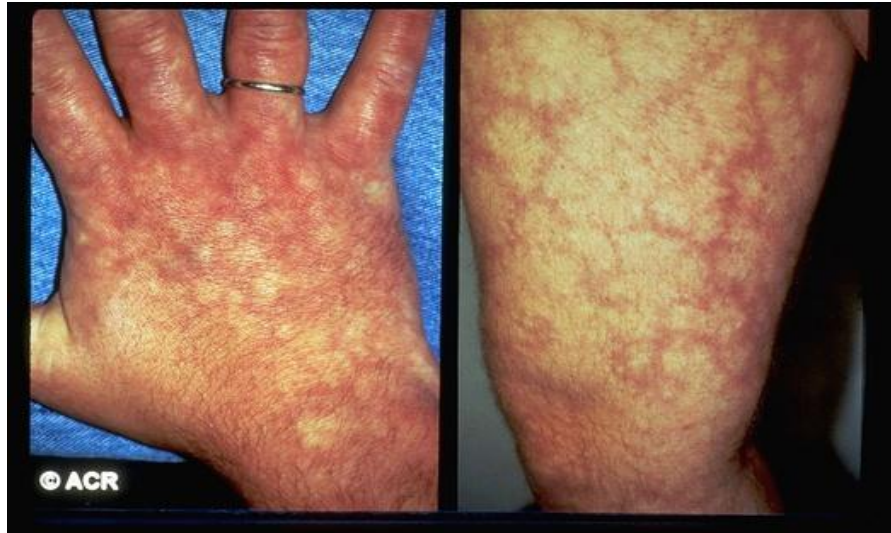- „šálová“
deramtitida



Sklerodermie

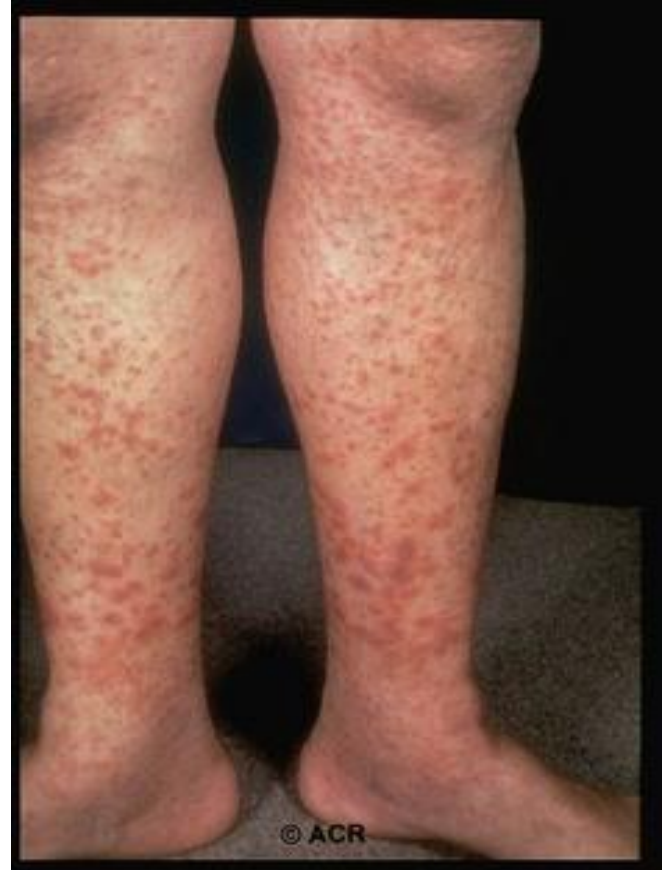

Livedo reticularis



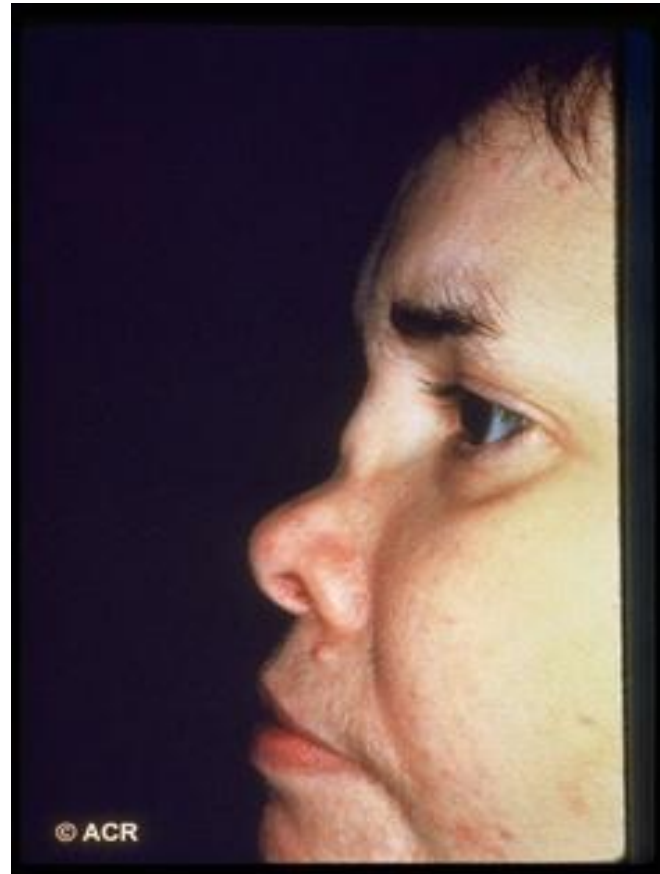
Purpura

- Henoch-Schönlein vaskulitida








Sedlovitý nos

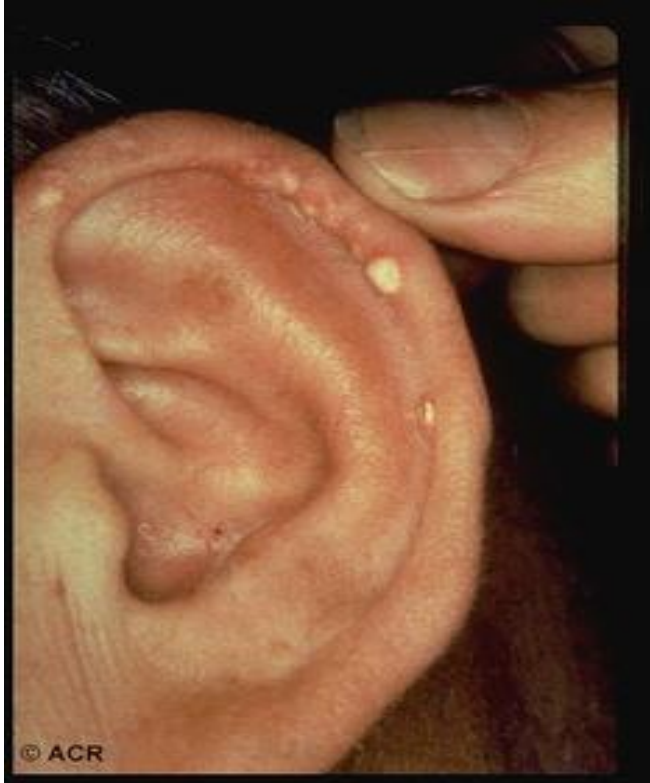- Polychondritis
- Wegener's granulomatosa
- Syphilis
- JIA



DNA

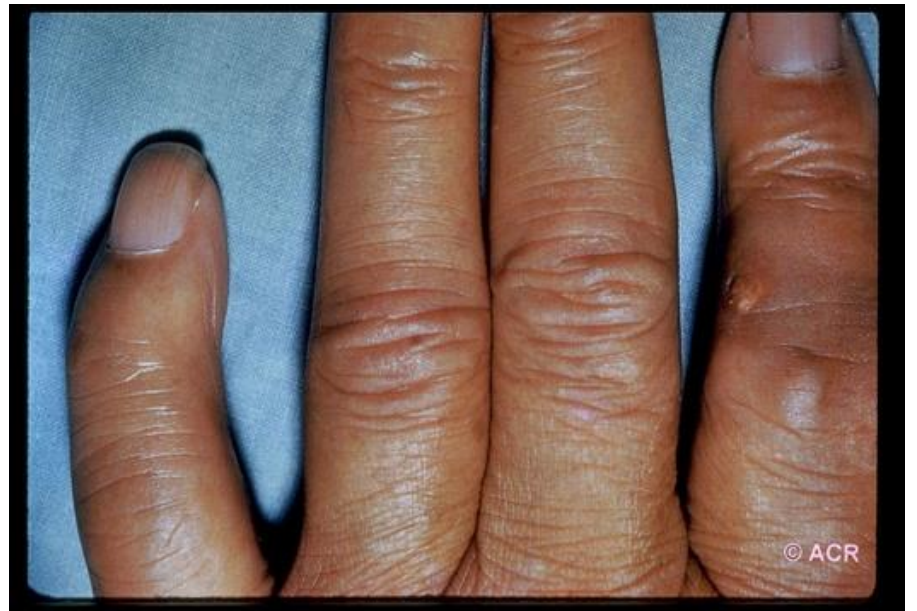






● Tofy

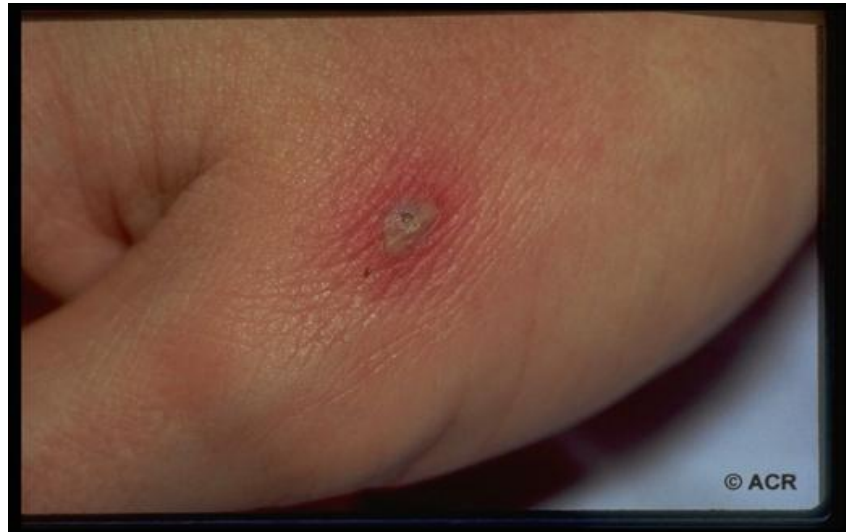

DNA

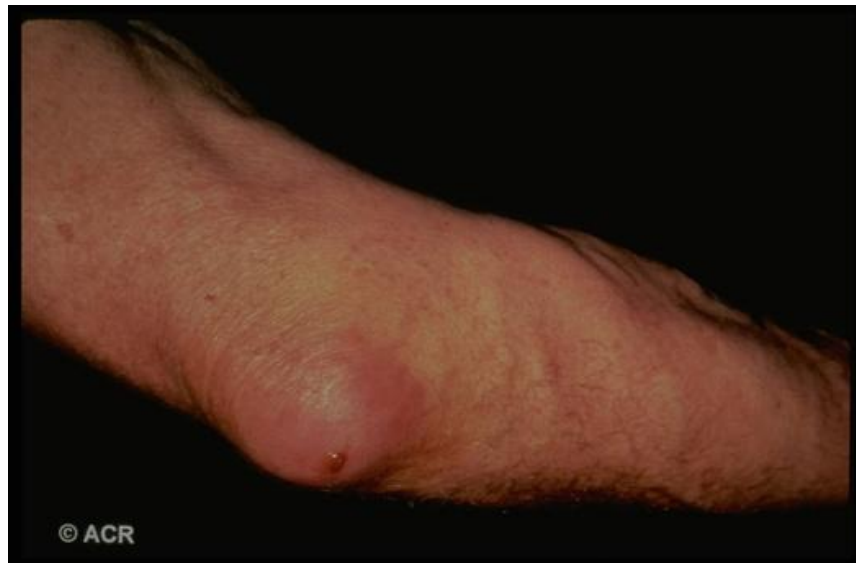Tofy



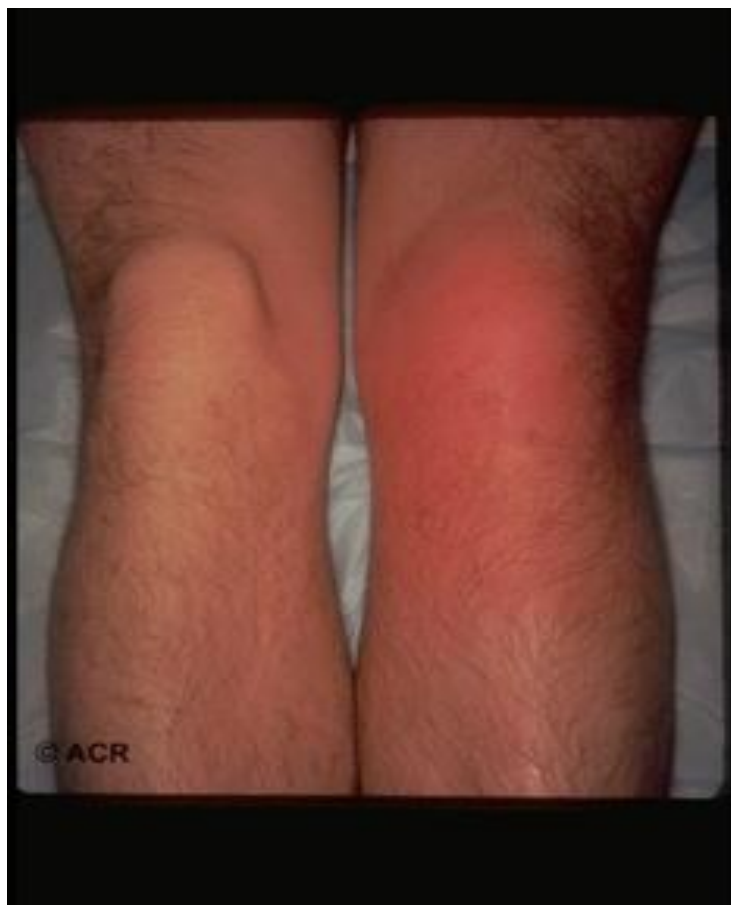Gonorrhoea



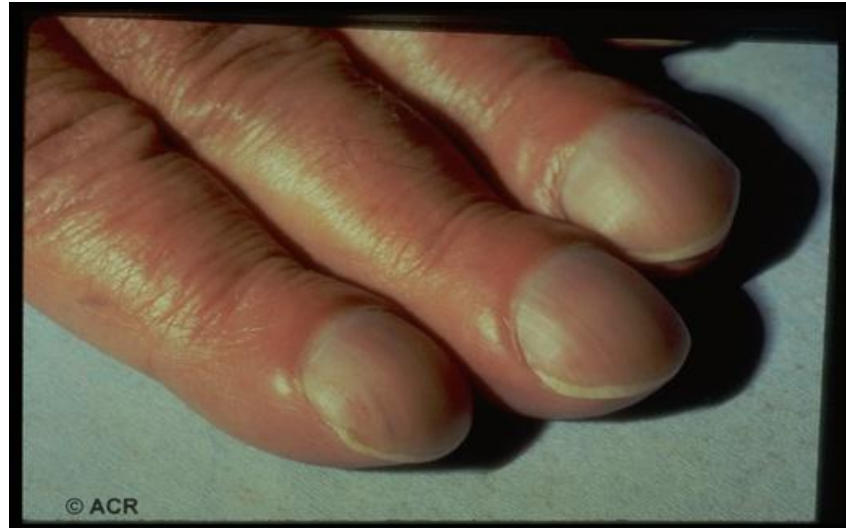Septická bursitida



Septická bursitida



Hypertrofická osteoarthropatie



Cvičit, cvičit a cvičit

