



Pacient: Kundrat Dominik

RČ: 5100061362

Bytem: Švýcarsko -Chatel-St.Denis, Chemin de la ra 2, 999 99 bydliště mimo území

ZP: 333

Hospitalizace na odd.: DK-28B od 15.01.21 do 17.01.2021

Chor. č.: 000148/21

Výška 100 Váha: 14,3

**NO:** Přijímám 3 letého chlapce pro kašel. Dle slov rodičů od 13.1.2021 začal suše dráždivě pokašlávat. Chlapec opakovaně subfebrilní. Dle slov rodičů se kašel postupně zhoršuje. Dnes v noci dráždivý kašel se zatahováním jugula a podžebří, podalí 2x2 vdechy ventolinu, bez významějšího efektu. V noci febrilie, cca ve 4 ráno podalí Panadol. Přijímám na odd. 28C s doprovodem.

**OA:** I.gravidita, I.porod, PH/PD 4050g/ 50cm, v termínu, porod per SC, nekříšen, poporodní adaptace bez komplikací, poporodní hypoglykemie, ikterus neo 0, screening negat. Kojení 18 měsíců, příkrmy ano, stravu toleruje bez omezení. Očkování dle kalendáře + 0. PMV v normě. Dispenzarizace: 0. Úrazy: 0. Operace: 0. Hospitalizace: 0. Varicela NE

**RA:** Matka zdravá, otec zdravý, sourozenci: ml. bratr, 2020, zdravý

**PA:** MŠ

**SA:** Rodina úplná, žijí v RD, zvířata: pes

**AA:** Srst, léky 0, potraviny po narození mléko, nyní v normě **KA:** Nekuřáci **FA:** Trvale sine

**Status somaticus:** Unavený, afebrilní, ameningeální, hydratace správná, kapilární návrat 1-2s. Kůže čistá, bez ikteru, bez cyanózy, bez exantému, bez krvácivých projevů. Oči, uši, bez patologické sekrece, v nose zachlý serózní sekret. Dut. ústní - sliznice růžové, čisté, jazyk bez povlaku. Hrdlo klidné, bez zarudnutí, tonzily bez povlaků. LU na krku nezvětšené. Srdeční akce pravidelná, ozvy ohraničené, tachykardie. Dýchání alveolární, prodloužené expirium, četné pískoty a vrzoty bilat., zatahuje jugulum a podžebří, dráždivě kašle, břicho měkké, prohmatné, nebolestivé, peristaltika +, bez organomegalie. Genitál chlapecký, bpn. Končetiny normální konfigurace, klouby bez otoků a deformit. Per rektum nevyšetřeno vzhledem k dg.Hmotnost: 14,3 kg. (Zprávu ze dne 15.1.2021 zapsal MUDr. Sobota Břetislav)

#### Výsledky vyš. z 15/01/21:

**KREVNÍ OBRAZ:** WBC: 14,41, RBC: 4,76, Hgb: 128, HCT: 0,38, MCV: 78,8, MCH: 26,9, MCHC: 34,1, RDW: 12,4, PLT: 325, MPV: 8,7

**Diferenciál z analy:** Ly%: 13,1, Mo%: 6,5, Ne%: 79,6, Eo%: 0,6, Ba%: 0,2, Ly#: 1,89, Mo#: 0,93, Ne#: 11,48, Eo#: 0,08, Ba#: 0,03

**Biochemie-sérum:** Ur: 3,7, KREA: 19, ALT: 0,23, AST: 0,60, CRP: 6,3

**ABR:** Hb B: 7143, HCT B: 743.9, pH B: 77.509, pCO2 POCT\_\*: 75.54, pO2 B: 78.98, pHt B: 77.509, pCOt B: 75.54, pO2t B: 78.98, qSBC: 732.7, qHCO3: 732.9, qBE: 79.1, SAT B: 793.5, O2Hb B: 792.2, COHb B: 70.7, MHb B: 70.7, pO2A B: 713.18, Sht B: 714.9, -\_Takt: 37,0, -\_FO2I: 21, Na P: 7128, K P: 74.6, Cl P: 7109, Cai P: 71.31, CaiK P: 71.39, LAK P: 72.3, GLUK ABR: 77.6, TypK B: Cap

**Moč chemicky:** GLUK U: >=56, PROT U: +-, BILI U: -, UBLG U: normální, pH U: 5,0, KREV: -, KETO: 1,0, NITR U: -, ZAKA U: čirá,

**HUST U:** 1,028, BARV U: žlutá

**Moč sediment:** ERY U: -, LEU U: -, BAKT U: -, KVAS U: -, EPIT U: -, EPDL U: -, VALC U: -, HYAL U: -, GRAN U: -, KRST U: -, SPER

U: -, HLEN U: 2

#### Mikrobiologie z 15/01/21:

**Průkaz RNA 2019-nCoV:** negativní

**Protilátky proti Mycoplasma pneumoniae (CLIA):**

anti-M.pneumoniae IgG <0,100 AU/ml Negativní anti-M.pneumoniae IgM 2,700 Index Negativní

*Za hospitalizace dále odebráno: sérologie Chlamydia pneumoniae, t.č. výsledek není k dispozici.*

**Terapie na odd.:** infuze krystaloidů, Solumedrol inj., Ventolin N inh., Nasivin 0,025% gtt., Aerius susp., Prednison tbl., Mucosolvan susp.;

**Průběh hospitalizace:** Téměř 3-letý chlapec přijat pro 4. ataku obstrukční bronchitidy. Vstupně afebrilní, sat. 97-100%, laboratoř v mezích normy, CRP nízké, glykosurie po aplikaci kortikoidů. Zahájena parenterální rehydratace, bronchodilatační a symptomatická terapie, pro přetrvávající obstrukci přidány kortikosteroidy. Stěr na průkaz COVID negativní, sérologie Mycoplasma pn. taktéž negativní. Na zavedené léčbě postupně zlepšení klinického stavu, vymizení dyspnoe, poslechový nálezní zlepšen. Druhý den převeden na perorální formu kortikoidů, snižování bronchodilatační terapie. Chlapec po celou dobu hospitalizace afebrilní, bez nutnosti oxygenoterapie. Rodiče pro zlepšený nálezní preferují dimisi, chlapec na léčbě KP komp., bez desaturace, bez dyspnoe, přetrvává vlhký kašel, poslechově ojediněle bronchokonstrikční fenomény vlevo, proto v celkově dobrém klinickém stavu propuštěn do domácí péče k doléčení. Hospitalizace s otcem, který při dimisi poučen, rozumí a s postupem souhlasí.

**Dg:** Bronchitis acuta obstructiva - 4. ataka

Stěr PCR COVID19 - negativní (15.1.2021)

#### Doporučení+terapie:

- dostatečný příjem tekutin- minimálně 1200 ml/den a vitamínů, klidový domácí režim, nenavštěvovat místa s vyšší koncentrací osob, ve spací místnosti udržovat chladnější vlhký vzduch. Nyní při kortikoterapii omezit rychlé cukry.

- medikace:

\* Ventolin N inh. (přes chamber): dnes co 6 hodin, zítra (nebude-li chlapec dušný) co 8 hod, v úterý 19.1.2021 ranní dávku nepodávat - počkat na poslechový nálezní při kontrole

\* Prednison 5 mg tbl.: dnešní dávka podána za hospitalizace, zítra 2tbl ráno, v úterý snížit na 1 tbl ráno, pak vysadit

\* Aerius susp. 2,5 ml 1x denně

Pacient: Kukhta Jevgenia

Rodné číslo: 2062130202

Poj.: 110

Č.chor.: 2234/20

Bydliště: Masarykova Tř. 17, 779 00 Olomouc 9

Začátek a konec hospitalizace na NO v Olomouci: 13.12.20 (02:22) - 15.12.20 (09:33)

Dg.: Z38.0 Jediné dítě, narozené v nemocnici

Zpráva ze dne: 15.12.20 09:33 Zapsal: Žmolíková Renata MUDr.

Diagnózy:

Z380 Jediné dítě, narozené v nemocnici

**Anamnéza těhotenství:** VII. gravidita/IV. para, kombinovaný screening v I. trimestru zvýšená trisomie 21, další vyšetření na žádost matky odmítnuto, morfologie plodu ve II. trimestru s normálním nálezem, oGTT v normě, anti D neaplikováno, protilátky fyziologické, GBS u matky negativní.

**Porod a hospitalizace:** Porod ve 40+0 t.gr., porodní hmotnost 3220g, spontánně záhlavím, plodová voda čirá, dítě po vybavení bez potíží s adaptací, v péči maminky, podporována laktace.

**Propuštění:** Před propuštěním dítě plně kojeno, začíná prospívat na váze, propouštěcí hmotnost 3030g, klinický nález je fyziologický, mírná sekrece okolí pupečníku, bez zarudnutí, sekrece z P oka, suchá kůže.

**Vyšetření:**

**Hodnoty transkutánní bilirubinometrie (Minolta):** 159umol/l

**UZ ledvin:** toho času normální nález

**Oční vyšetření:** červený reflex vybaven

**Screening sluchu:** oboustranně vyloučena periferní porucha sluchu

**Screening kritických vrozených srdečních vad:** negativní

**Novorozenecký laboratorní screening:** odebrán

**Kalmetizace:** neindikována

**Vyšetření kyčlí:** Klín: negat, abdukce volné, nožky bpn.

**UZV:** l. dx. - lb, osif. negat., l. sin. - lb, osif. negat.

**Závěr:**

Fyziologický novorozenec

Konjunktivitida OD

**Doporučení:**

\* Aplikace Kanavitu po propuštění dle doporučení České neonatologické společnosti u plně kojených dětí 1 kapka p.o. 1x týdně do věku 10-12 týdnů (dítěti podán Kanavit p.o.).

\* **Vyšetření kyčlí dle doporučení ortopeda** - normální balení, kontrola s UZV vyšetřením dětských kyčlí ve spádové ortopedické ambulanci v 6 týdnech věku. Objednání na dětskou ambulanci Ortopedické kliniky FNOL na webu: detskekyce.fnol.cz. Případně u ortopeda v místě bydliště.

\* Leniens masť na kůži lokálně

\* Předáváme do laskavé péče PLDD.

Datum a čas propuštění z NO v Olomouci: 15.12.20 (09:33)

V Olomouci dne: 08.03.21

MUDr. Lumír Kantor, Ph.D.

primář oddělení

MUDr. Soňa Šuláková

vedoucí oddělení

Žmolíková Renata, MUDr.

ošetřující lékař

Fakultní nemocnice Olomouc  
Novorozenecké oddělení  
I.P. Pavlova 6, 779 00 Olomouc, 588 444 117  
Primář: MUDr. Lumír Kantor, Ph.D.

**KOMPLEXNÍ ZDRAVOTNÍ POJIŠTĚNÍ CIZINCŮ PLUS**

Foreigners' comprehensive medical insurance PLUS - card

**PRŮKAZ POJIŠTĚNĚHO**

Vydáný pojistitelem pro potřeby pojištěného jako potvrzení sjednání pojištění, které splňuje požadavky zákona č. 326/1999 Sb., o pobytu cizinců na území České republiky, ve znění pozdějších předpisů.

Pojištěný č. / Insured person No.	<b>5100144709</b>	Pojistné smlouva č. / Insurance policy No.	<b>5100144709</b>
Jméno a příjmení / Name and surname	Sofia Abramova		
Datum narození / Date of birth	03.10.2014	Pohlaví / Sex	Žena
Identifikace / Identification	Číslo pasu: FS970518	Věmec & partners, a.s. pojišťovna makléřská společnost Modřínová 600/1, 774 01 Třebíč tel: 568 849 911 / fax: 568 849 914 IČ: 255399562 / DIČ: CZ255399256	
Pojistná doba: -počátek / Period of insurance - inception	04.10.2020	Datum/indie a otisk razítka pojistitele	
-koniec / expiration	03.10.2021		

**ASISTENČNÍ SLUŽBA**tel: **+420 272 09 99 43**  
e-mail: [insurance@axa-assistance.cz](mailto:insurance@axa-assistance.cz)**333**  
kód pojistovnyPokyny pojistitele: Před poskytnutím nebo žerpaním zdravotní péče **KONTAKTUJTE VŽDY POSKYTOVATELE ASISTENČNÍCH SLUŽEB** pojistitele.  
Více informací najdete na adrese: <http://www.pvzp.cz>**BEFORE PROVIDING MEDICAL CARE ALWAYS CONTACT ASSISTANCE SERVICE.**  
More information about insurance for Medical Facilities: <http://www.pvzp.cz>Pojištění léčebných výloh v Schengenu: Nesjednáno  
Typ zdravotního pojištění v ČR: Standard

Abramová Sofia

5100144709 ZP: 333



KUC-LSP

Nález ze dne: 16.02.21 16:14

str: 1

OA: KVS onemocnění neudává  
 AA: jahody (anafylaxe)  
 FA: Trvale nemedikuje  
 COVID19 - anamnéza negativní, nevykazuje příznaky onemocnění.

**Současný stav** (klinické vyšetření) : Pacientka se dostavil v doprovodu obou rodičů kariezní destrukce zubů ve všech kvadrantech, nyní bez bolestivosti, rodiče udávají občasné krvácení ze zubu 65, dítě bez otoku, bez celkové alterace

**Terapie** : aplikace anestezie supracain 4% 2ccm, následně dítě přestává být zvladatelné a dostává hysterický záchvat, ustoupeno od extrakce

**Epikríza (závěr)** : **Prosím cestou KZL o zařazení dítěte k sanaci v CA. Pacientky rodiče budou kontaktovat svoji pojišťovnu.** Poučení a všemu rozumí. Děkuji za spolupráci a zdravím. Pavel Beneš

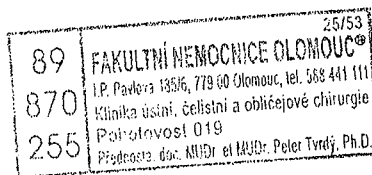
Výkony: 00908

**Vyšetření zubní pohotovostní služby bylo zaměřeno na akutní problém nemocného.**  
 Nenahrazuje péči praktickým zubním lékařem, proto doporučujeme kontrolu a další ošetření registrujícím zubním lékařem.

**Diagnózy:**

K021 Kaz zuboviny (dentinů)

Zapsal: Beneš Pavel MDDr. 16.02.21 16:27

MDDr. Pavel Beneš  
65689